



Московский государственный университет имени М.В. Ломоносова

Факультет вычислительной математики и кибернетики

Кафедра математической физики

Оспанов Аят Махатович

**Разработка и экспериментальное исследование
математических методов автоматизации анализа
офтальмологических изображений**

МАГИСТЕРСКАЯ ДИССЕРТАЦИЯ

Научный руководитель:

к.ф-м.н., доцент

И.Б. Гуревич

Москва, 2018

Содержание

Введение	3
1. Описание задач	6
1.1 Состояние липидного слоя на изображениях интермаргинального пространства века	6
1.2 Сосуды и зоны ишемии на ангиографических изображениях глазного дна человека .	9
2. Постановки задач.....	12
2.1 Анализ изображений интермаргинального пространства века.....	12
2.2 Анализ ангиографических изображений глазного дна человека.....	13
3. Описание методов	14
3.1 Метод автоматизации анализа функционального состояния мейбомиевых желез	14
3.2 Метод выделения сосудов	15
3.3 Метод выделения зон ишемии	20
4. Программная реализация.....	23
4.1 Реализация метода анализа функционального состояния мейбомиевых желез.....	23
4.2 Реализация метода выделения сосудов и зон ишемии.....	26
4.3 Основное рабочее место исследователя-офтальмолога.....	27
5. Результаты.....	30
Заключение.....	33
Литература	34
Приложение.....	36

Введение

Работа посвящена:

- постановке и решению математических задач анализа изображений, связанных с разработкой методов, обеспечивающих:
 - автоматизированную идентификацию состояния липидного слоя на изображениях интермаргинального пространства века;
 - автоматический анализ ангиографических изображений глазного дна человека, и исследованию выделенных на них сосудистого русла и зон ишемии;
- программной реализации разработанных методов;
- исследованию разработанных методов и их программной реализации в вычислительных экспериментах.
- созданию автоматизированного рабочего места исследователя-офтальмолога

Важным направлением в моделировании заболеваний и их диагностике, является получение, хранение, обработка и анализ данных, извлекаемых из цифровых изображений. Изображение является одной из наиболее информативных и распространенных форм представления, передачи и хранения информации и в настоящее время активно используется как средство представления результатов биологических и клинических исследований в основных разделах медицинской науки и практической медицины.

Автоматизация извлечения информации из изображений является мощным и универсальным инструментом автоматизации научных исследований. Разнообразие задач биомедицинских исследований, разнородность и неполнота возникающих при их проведении данных заставляют разрабатывать и экспериментально исследовать новые методы автоматизации анализа изображений для обработки, анализа и интерпретации результатов биомедицинских исследований. Эти методы, как правило, основываются на фундаментальных результатах математической теории анализа изображений и разнообразном математическом аппарате этой теории.

Ручной анализ медицинских офтальмологических изображений – это трудоемкий процесс, который предполагает обучение и умение оператора. Анализ данных изображений мог бы продвигаться гораздо быстрее и был бы экономически эффективнее при снижении временных и материальных затрат за счет автоматизации и оптимизации с помощью

использования методов обработки и анализа изображений, которыми располагает современная математическая теория анализа изображений.

Для автоматизации обработки и анализа результатов научных исследований в биологии и медицине в последнее время начали широко использоваться математические и информационные подходы. Современное состояние математической теории анализа и распознавания изображений позволяет решить задачу создания специальных алгоритмическо-программных комплексов (АПК) и автоматизированных рабочих мест исследователя, обеспечивающих автоматическое извлечение и анализ информации из биомедицинских изображений и создающих объективную основу для оптимизации принятия диагностических решений врачами-практиками и врачами-исследователями в интерактивном и автоматическом режимах.

Под руководством научного руководителя автора работы на протяжении десятка лет разрабатываются методы автоматизации анализа различных биомедицинских изображений [4-7].

В последующих разделах приведены описания разработанных новых информационных методов автоматизации анализа офтальмологических изображений. Методы основываются на совместном использовании обработки изображений, математической морфологии и математической статистике.

В работе описаны программная реализация разработанных методов и результаты оценки эффективности их работы.

Работа состоит из Введения, 5-ти параграфов, Заключения, Списка использованной литературы (18 названий) и Приложения.

В разделе «Описание задач» описываются медицинские задачи, требующие больших затрат человеческих ресурсов, но которые можно упростить путем применения к данным задачам современного математического подхода, позволяющего автоматизировать ее решение и приводится обзор альтернативных подходов к их решению.

В разделе «Постановки задач» представлены постановки задач, для которых разрабатывались методы, проводится анализ исследуемых данных; рассматриваются математические аспекты задач исследования и формулируются основные требования к разрабатываемым методам.

В разделе «Описание методов» рассматриваются описания новых методов анализа офтальмологических изображений, а именно: методы автоматизации анализа функционального состояния мейбомиевых желез, автоматизации анализа ангиографических изображений глазного дна человека для оценки состояния сосудистого русла глаза и для оценки плотности и размера зон ишемии.

В разделе «Программная реализация» описываются основные программно-технические характеристики и интерфейс для реализованных методов.

В разделе «Результаты» приводится анализ и обсуждение результатов, полученных в ходе работы разработанного метода.

В Заключении приведены основные результаты, полученные в данной работе, и направления дальнейших исследований.

1. Описание задач

1.1 Состояние липидного слоя на изображениях интермаргинального пространства века

Морфометрическое исследование липидного слоя века глаза человека имеет важное значение как для биологии для систематизации знаний о структурной организации на тканевом и органном уровне в нормальных условиях, так и для медицины – для цитологической диагностики синдрома сухого глаза [3, 6].

Синдром сухого глаза – одно из самых распространенных глазных заболеваний. Это комплекс признаков ксероза поверхности глазного яблока вследствие длительного нарушения стабильности слезной пленки. Он может развиваться как изолированная патология, являться следствием или осложнять течение других болезней. В 85% случаев причиной синдрома становится повышенная испаряемость слезной пленки и лишь в 15% случаев заболевание начинается со снижения слезопродукции. В молодом возрасте это связано, как правило, с хроническим мейбомиевым блефаритом, а в старшем возрасте – с периодом перименопаузы, т.к. мейбомиевые железы андрогензависимы [10].

Мейбомиевы железы – видоизменённые сальные железы, открывающиеся на краях век. Основная функция мейбомиевых желез – выделение жирового секрета в интермаргинальное пространство века, откуда секрет мигательными движениями молекулярным слоем «размазывается» по глазной поверхности, образуя тончайшую пленку на поверхности слезной жидкости, препятствуя последней активно испаряться [10].

Дисфункция мейбомиевых желез – это хроническое нарушение их секреторной функции, которое характеризуется обструкцией их выводных протоков и/или изменением секреции и сопровождается нарушением стабильности слезной пленки, поражением глазной поверхности и синдромом сухого глаза (60% его причин) [10].

Одним из способов диагностирования данного нарушения является компьютерная обработка интерференционной картины липидного слоя с помощью программы «Lacima», позволяющая оценить его толщину и характер распределения липидов прекоorneальной слезной пленки [10]. К сожалению, не вся вырабатываемая железами жировая смазка идет на построение липидного слоя и по ее толщине невозможно судить об объеме секреции жировой смазки мейбомиевыми железами. Следовательно, диагностирование данным способом является неточным.

В интермаргинальном пространстве век находится липидный слой, наиболее полно отражающий функциональные способности мейбомиевых желез внутри века. Поскольку степень прокрашивания липидов в интермаргинальном пространстве напрямую зависит от количества вырабатываемых липидов, т.е. от функции мейбомиевых желез, то результаты подобного исследования могут иметь важное значение в диагностике синдрома сухого глаза.

В этой связи был предложен новый способ оценки функционального состояния мейбомиевых желез по наличию липидов в мазке-отпечатке интермаргинального пространства века на миллипоровом фильтре после окрашивания в парах осмия (патент РФ №2373832). Оценочная шкала функционального состояния мейбомиевых желез основывается на интенсивности и площади прокрашивания липидного слоя на миллипоровом фильтре:



Рис.1. Изображение отпечатка липидного слоя, соответствующее 3 баллам

3 балла (Рис. 1) характеризуют нормальную функциональную активность мейбомиевых желез и проходимость ее выводных протоков; зона окрашивания при этом представляет сплошную гомогенно окрашенную полосу черного цвета с расширениями в местах, соответствующих устьям выводных протоков;



Рис.2. Изображение отпечатка липидного слоя, соответствующее 2 баллам

2 балла (Рис. 2) свидетельствуют об умеренном снижении функциональной активности мейбомиевых желез при полной проходимости выводных протоков; отмечается

менее интенсивно окрашенная и суженная полоса с округлыми расширениями черного цвета в области устьев проходимых выводных протоков мейбомиевых желез.

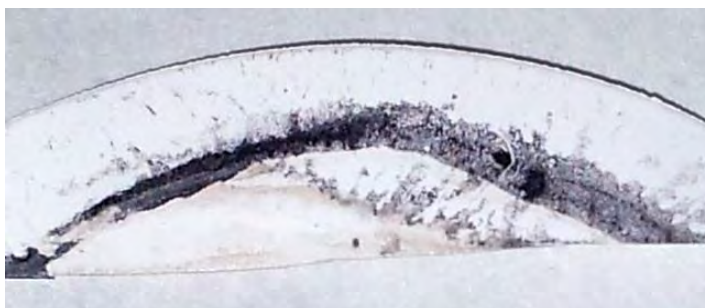


Рис.3. Изображение отпечатка липидного слоя, соответствующее 1 баллу

1 балл (Рис. 3) указывает на выраженное снижение функциональной активности мейбомиевых желез и проходимости ее выводных протоков; в пределах неравномерной по ширине окраски оттенками серого цвета полосы встречаются лишь единичные точки темного цвета в проекции устьев выводных протоков мейбомиевых желез.



Рис. 4. Изображение отпечатка липидного слоя, соответствующее 0 баллам

0 баллов (Рис. 4) соответствуют полному отсутствию секрета мейбомиевых желез, либо закупорке их выводных протоков; отмечаются лишь отдельные бледно-серые мазки на полоске фильтра и мелкоточечные затемнения, обусловленные наличием секрета сальных желез Цейса, открывающихся в области корней ресниц.

Данный метод оценки состояния мейбомиевых желез достаточно новый. В связи с этим, вышеприведенная шкала оценивания не является исчерпывающей. Для более полной и точной оценки требуется проводить трудоемкие исследования, такие как оценивание яркости, изменений толщины и т.п. Также в связи с новизной метода, в литературе нет подходов к решению данных исследований.

1.2 Сосуды и зоны ишемии на ангиографических изображениях глазного дна человека

Флуоресцентная ангиография глазного дна – важное прижизненное исследование состояния ретинальной и хориоидальной гемодинамики – как проявление той или иной патологии глаза.

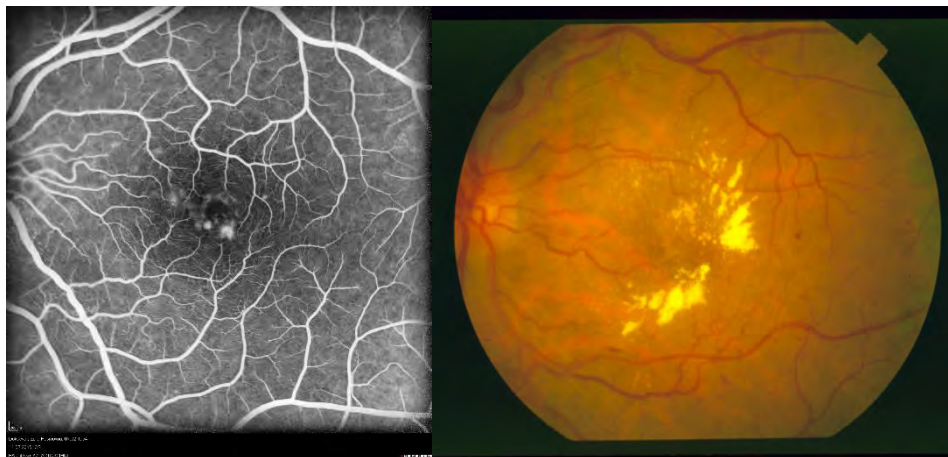


Рис. 5. *Лев.:* Флуоресцеиновая ангиограмма глазного дна. *Прав.:* Пример из набора данных «The STARE»

Ангиограммы глазного дна (Рис. 5. Лев.) позволяют судить о состоянии ретинального и хориоидального сосудистых русел: их архитектонике, плотности сосудистого русла, проходимости сосудов, их окклюзии и наличии бессосудистых (ишемических) зон, динамике площади ишемических участков в зависимости от проводимого лечения. Кроме того, о состоянии проницаемости сосудистой стенки, повышенной у новообразованных сосудов (например, при диабете) можно судить по наличию участков «протекания» флуоресцеина.

Для оценки ангиографической картины глазного дна необходимо разработать математическую модель, характеризующую плотность сосудистого русла (число капиллярных петель на единицу площади), средний диаметр сосудов, дающие представление о степени васкуляризации сетчатой оболочки глаза в норме и сосудистой патологии органа зрения. При тромбозах ретинальных сосудов образуются зоны ишемии (неперфузии сосудов или кровоизлияний), по площади и топографии которых можно прогнозировать степень зрительных нарушений, а по динамике размеров этих зон – об эффективности проводимого лечения.

Источников по методам поиска и выделения зон ишемии на ангиографических изображениях глазного дна в литературе найдены не были. Таким образом, наша задача является новой в этой сфере.

Но подходы к решению задачи выделения сосудов на изображениях глазного дна человека в литературе известны. Например, подход описанный в [13] использует метод классификации пикселей на «сосуды» и «не сосуды». В качестве признаков авторы данной статьи используют двумерные вейвлеты Морле, а в качестве классификатора – байесовские классификаторы. Также известен метод описанный в [16]. В данном методе авторы используют метод «слежения линии». Они находят начальную точку, принадлежащую сосудам, а далее по некоторому алгоритму идут по соседним пикселям, идя по «следам» сосудов. Еще один известный подход – метод, описанный в [17]. В данной статье авторы используют достаточно простой, но эффективный метод «согласованных фильтров» для выделения сосудов из картинки. Они предлагают новое расширение «согласованных фильтров», а именно «согласованный фильтр с первым производным Гауссова фильтра». Данный фильтр позволяет выделить границы сосудов.

Все вышеприведенные методы хорошо работают только на определенном наборе данных. Во всех статьях в качестве изображений глазного дна используются изображения из открытого набора данных «The STARE» (STructured Analysis of the Retina) (Рис. 5. Прав.). Данный набор содержит изображения, сильно отличающиеся от нами исследуемых. Снимки из набора The STARE были сделаны на ретинальную (фундус) камеру. А в нашем же случае мы имеем ангиографические изображения глазного дна. Большинство вышеперечисленных методов были применены на ангиографических изображениях, но хороших результатов эти методы не дали. Связано это с тем, что ангиографические изображения значительно отличаются от изображений, снятых на ретинальную камеру. В связи с этим было решено провести свои исследования.

В ходе исследований было выявлено, что известные науке методы, используемые для идентификации сосудов на двумерных изображениях, базируются на локальных признаках изображения, учитывающих специфические свойства васкулярных сегментов. Выделяют два подхода для идентификации общих васкулярных областей, основанные на двух различных методах классификации: методы, основанные на обработке пикселей, и методы «отслеживания». Первый класс методов разделяется на методы «основанные на ядрах» и «основанные на классификаторах» [15], второй класс на методы «основанные на правилах» и «обучаемые», упомянутые в [14].

Метод, основанный на обработке пикселей, использует двухшаговый подход. Первым шагом является процедура улучшения качества изображения (обычно оператор свертки), направленная на начальный набор пикселей для дальнейшего подтверждения в качестве сосудов на втором этапе. Пример решения с использованием методов обработки на основе пикселей приведен далее.

Chaudhuri et al. в [1] была предложена концепция обнаружения “согласованного фильтра”. В этом методе авторы используют 12 повернутых версий двумерного шаблона гауссовой формы (2-D Gaussian shaped template) для поиска сегментов сосудов по всем возможным направлениям. Для каждого пикселя максимальный ответ на эти ядра сохраняется. Поскольку каждое сверточное ядро модифицируется путем вычитания его среднего значения, ожидаемый выходной сигнал фильтра в идеале равен нулю в области фона, и полученное изображение может быть легко отсечено по порогу для получения двоичного представления сосудов (retinal vascular bed).

Методы отслеживания начинаются с локализации, вручную или автоматически, точек сосуда, используемых для отслеживания сосудистой сети, путем измерения некоторых локальных свойств изображения. Методы оценивающие только пиксели, близкие к исходным позициям, также называются поисковыми алгоритмами. Алгоритмы обычно выполняются в один подход, в котором одновременно выполняются извлечение признаков изображения и распознавание структуры сосуда. Большинство методов используют гауссовые функции для характеристики контуров сосуда. В [18] авторы предлагают алгоритм, который инициализируется определением начальной и конечной точек, и за ним автоматически следует применение фильтра для определения границ сосуда, отслеживания средней линии и извлечения клинически важных параметров.

Методы, предложенные в этой работе, основываются на совместном использовании методов обработки изображений и методов анализа изображений с помощью операций математической морфологии.

2. Постановки задач

Основная задача данной работы заключается:

- в автоматизации анализа изображений интермаргинального пространства века и оценивания функционального состояния мейбомиевых желез
- в автоматизации анализа ангиографических изображений глазного дна человека, выделения на них сосудов и зон ишемии и в подсчете их морфометрических характеристик

2.1 Анализ изображений интермаргинального пространства века

В качестве исходных данных использованы изображения мазков-отпечатков интермаргинального пространства века на миллиповом фильтре после окрашивания в парах осмия (патент РФ №2373832) (Рис. 5).

Изображения предоставлены Лабораторией фундаментальных исследований в офтальмологии Федерального государственного бюджетного научного учреждения «Научно-исследовательский институт глазных болезней» (руководитель - к.м.н. А.А. Федоров).

Каждое изображение представляет собой тоновой снимок, на котором темные области являются отпечатком мейбомиевых желез.



Рис. 6. Изображения мазков-отпечатков интермаргинального пространства века

Для более точного анализа функционального состояния мейбомиевых желез нужно разработать метод, функциональные возможности которого должны обеспечивать обработку и анализ изображений в автоматическом режиме с целью определения следующих параметров:

- яркость отпечатка вдоль проведенной линии;
- математическое ожидание и среднеквадратическое отклонение яркости отпечатка на проведенной линии;

- математическое ожидание и среднеквадратическое отклонение яркости отпечатка для выделенной области;
- изменение толщины отпечатка.

2.2 Анализ ангиографических изображений глазного дна человека

Исходными изображениями являются цветные снимки сосудистого русла глазного дна человека с ярко освещенной частью в центре и затемнениями по краям (Рис. 5. Лев.).

Изображения визуально отображают оттенки серого. Сосуды представляют собой разветвленную сеть кровеносных каналов, выходящих из центра диска зрительного нерва (темная область округлой формы). Проникая в глазное яблоко, флуоресцеин вначале контрастирует (окрашивает в белый цвет) хориоидальные сосуды (с более быстрым кровотоком), и далее – ретинальные сосуды: последовательно артериальные сосуды, капилляры и вены. Зоны ишемии представляют собой темные области, в которых отсутствуют сосуды. В связи с тем, что зоны ишемии представляют собой бессосудистые зоны, то и флуоресцеиновый раствор не попадает в ткани данной зоны, тем самым эти области остаются затемненными.

Основными задачами, которые решались в данной работе, являются: 1) автоматическое выделение на ангиографических изображениях глазного дна человека всех звеньев сосудистого русла для подсчета его плотности русла и среднего диаметра сосудов; 2) автоматическое выделение зон ишемии и подсчета требуемых морфологических характеристик.

Результатами работы разработанных методов должны быть: 1) бинарные изображения с выделенными сосудами для визуального анализа офтальмологами; 2) морфометрические характеристики, связанные с выделенными сосудами: плотность расположения сосудов, средний диаметр и среднеквадратичное отклонение диаметров сосудов, общая длина сосудов; 3) бинарные изображения выделенной зоны ишемии и объем данной области в мкм.

Теоретической и методической основой автоматизации обработки, анализа и оценивания экспериментальных данных, являются математическая теория распознавания образов и математическая теория анализа изображений.

3. Описание методов

3.1 Метод автоматизации анализа функционального состояния мейбомиевых желез

Разработанный метод предназначен для получения морфометрических данных по изображениям мазков-отпечатков интермаргинального пространства века на миллиповом фильтре после окрашивания в парах осмия. Результатами являются следующие статистические характеристики, вносимые в таблицы базы данных:

- математическое ожидание и среднее квадратическое отклонение яркости отпечатка по произвольной линии;
- математическое ожидание и среднее квадратическое отклонение яркости отпечатка по выделенной области;
- математическое ожидание и среднее квадратическое отклонение изменения толщины отпечатка.

По результатам обработки изображения строятся следующие графики:

- яркость отпечатка по произвольной линии;
- изменение толщины отпечатка.

Метод состоит из следующих шагов.

- 1) Морфологическая обработка изображения [2]:
 - 1.1) морфологическое закрытие (удаления шума) [9];
 - 1.2) нормировка яркости;
- 2) Вычисление морфометрических данных вдоль линии:
 - 2.1) определение точек перегиба;
 - 2.2) построение линии по данным точкам;
 - 2.3) выделение области изображения по линии;
 - 2.4) построение графика яркости изображения вдоль линии (ось ординат – яркость изображения, ось абсцисс – точка линии);
 - 2.5) вычисление математического ожидания и среднее квадратическое отклонение яркости по линии. Математическое ожидание высчитывается как

$E = \frac{1}{n} \sum_{i=1}^n I_i$, где I_i – яркость вдоль линии, а среднее квадратическое отклонение как $D = \sqrt{\frac{1}{n} \sum_{i=1}^n (I_i - E)^2}$.

- 3) Вычисление морфометрических характеристик по выделенной области:
 - 3.1) определение 2-х точек прямоугольника (верхняя левая и правая нижняя);
 - 3.2) построение прямоугольника по данным точкам;
 - 3.3) выделение области изображения по прямоугольнику;
 - 3.4) вычисление математического ожидания и среднее квадратическое отклонение яркости по выделенной области; математическое ожидание высчитывается как $E = \frac{1}{n} \sum_{i=1}^n I_i$, где I_i – яркость пиксела выделенной области, а среднее квадратическое отклонение как $D = \sqrt{\frac{1}{n} \sum_{i=1}^n (I_i - E)^2}$.
- 4) Определение изменений толщины области:
 - 4.1) определение 3-х точек (центр, начало и конец дуги);
 - 4.2) построение сектора по данным точкам;
 - 4.3) построение радиусов сектора до каждой точки дуги;
 - 4.4) определение количества точек пересечения радиуса с областью отпечатка;
 - 4.5) построение графика толщины дуги области отпечатка (ось ординат – толщины дуги области отпечатка; ось абсцисс – точки дуги);
 - 4.6) вычисление математического ожидания и среднее квадратическое отклонение изменений толщины выделенной области; математическое ожидание высчитывается как $E = \frac{1}{n} \sum_{i=1}^n l_i$, где l_i – толщина дуги вдоль линии, среднее квадратическое отклонение – как $D = \sqrt{\frac{1}{n} \sum_{i=1}^n (l_i - E)^2}$.

3.2 Метод выделения сосудов

Общее описание алгоритмической схемы, имитирующей метод выделения сосудов, приведено ниже и включает три этапа извлечения информации из изображений: предобработка изображения, анализ изображений (выделение сосудов) и подсчет морфометрических характеристик сосудов.

А. Предобработка изображения

Целью цифровой обработки изображений является повышение качества изображений для улучшения его визуального восприятия человеком, обработка изображений для их хранения, представления и передачи в системах машинного зрения или

преобразование изображений таким образом, чтобы повысить эффективность их дальнейшего анализа и распознавания [7].

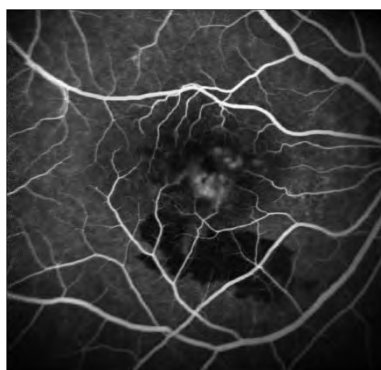

Рис. 7. Исходное изображение флуоресцеиновой ангиограммы глазного дна

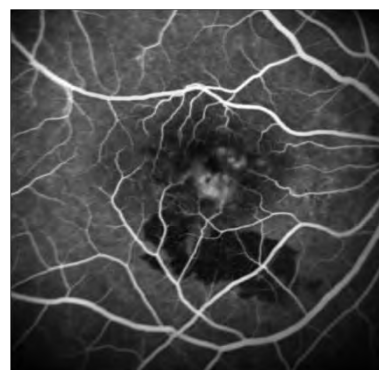

Рис. 8. Предобработанное изображение

Шаг А1. «Яркая и цветовая коррекция изображений». Исходное изображение (Рис. 7) дано в монохроматическом виде, но с тремя каналами цветов. Поэтому это изображение переводится в одноканальное изображение в оттенках серого с помощью уравнения:

$$I = 0.2989 \cdot R + 0.5870 \cdot G + 0.1140 \cdot B$$

где R, G, B – красный, зеленый и синий каналы изображения соответственно.

Шаг А2. «Нормализация изображения». Для дальнейшего удобства работы с изображением оно нормализуется на отрезок [0, 1].

Шаг А3. «Логарифмическая коррекция изображения». Камера освещает только округлую область, поэтому края изображения низко контрастные и требуют освещения. Для осветления затемненных областей применяется логарифмическая коррекция: каждый пиксель изображения обрабатывается по формуле:

$$Output = gain \cdot \log(1 + Input)$$

где gain – фактор масштабирования, Input – пиксели входного изображения, Output – пиксели выходного изображения.

Шаг А4. «Фильтрация шума на изображении». Исходное изображение достаточно шумное и с целью уменьшения шума применяется фильтр Гаусса [12] (Рис. 8). Фильтр Гаусса также хорошо способствует выделению границ, т.к. уменьшает чувствительность детектора границ к шуму.

a)	<table border="1"><tr><td>-1</td><td>-1</td><td>-1</td></tr><tr><td>2</td><td>2</td><td>2</td></tr><tr><td>-1</td><td>-1</td><td>-1</td></tr></table>	-1	-1	-1	2	2	2	-1	-1	-1
-1	-1	-1								
2	2	2								
-1	-1	-1								

b)	<table border="1"><tr><td>-1</td><td>2</td><td>-1</td></tr><tr><td>-1</td><td>2</td><td>-1</td></tr><tr><td>-1</td><td>2</td><td>-1</td></tr></table>	-1	2	-1	-1	2	-1	-1	2	-1
-1	2	-1								
-1	2	-1								
-1	2	-1								

c)	<table border="1"><tr><td>-1</td><td>-1</td><td>2</td></tr><tr><td>-1</td><td>2</td><td>-1</td></tr><tr><td>2</td><td>-1</td><td>-1</td></tr></table>	-1	-1	2	-1	2	-1	2	-1	-1
-1	-1	2								
-1	2	-1								
2	-1	-1								

d)	<table border="1"><tr><td>2</td><td>-1</td><td>-1</td></tr><tr><td>-1</td><td>2</td><td>-1</td></tr><tr><td>-1</td><td>-1</td><td>2</td></tr></table>	2	-1	-1	-1	2	-1	-1	-1	2
2	-1	-1								
-1	2	-1								
-1	-1	2								

Рис. 9. Ядра с откликом на линии в определенной ориентации

Шаг А.5. «Повышение контраста изображения». Мелкие сосуды представляют собой тонкие структуры и являются низко контрастными, поэтому их выделение является трудоемкой задачей. Для улучшения их отделимости от фона и лучшего и более точного выделения, на изображениях делалась свертка ядрами для поиска краев [2] соответствующих четырем ориентациям (горизонтальный, вертикальный, 45° и 135°). Сверточные ядра показаны в (Рис. 9).

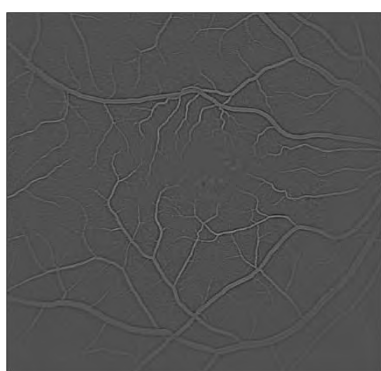


Рис. 10. Найденные края

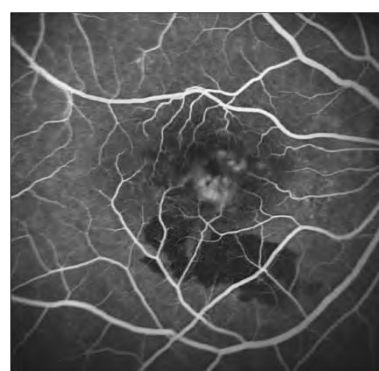

Рис. 11. Обработанное изображение

После свертки данными ядрами, для изображения находились края (Рис. 10) и суммировались с обработанным на предыдущем шаге изображением (Рис. 11).

Шаг А.6. «Бинаризация изображения». К полученному изображению применяется бинаризация Саувола [11]. Так как изображение неоднородное по освещенности, то хорошо подходит адаптивная бинаризация. Для данного изображения применялась бинаризация Саувола. (Рис. 12).

В. Анализ изображений (выделение сосудов)

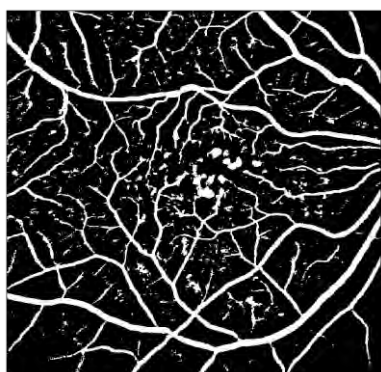


Рис. 12. Бинаризация Саувола

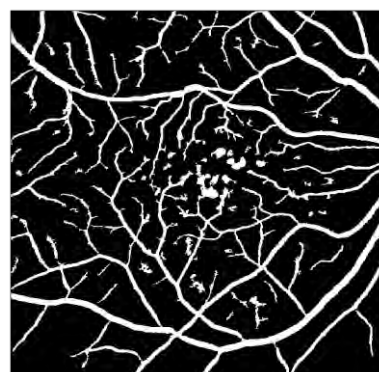


Рис. 13. Удаление мелких компонент

Под анализом изображения понимается применение к нему системы преобразований, обеспечивающей извлечение из изображения полезной информации о свойствах изображаемого объекта или процесса. Результатом анализа изображений является приведение изображения к виду, удобному для распознавания, т.е. построение формального описания – модели изображения [7]. Для выделения интересующих нас объектов – сосудов, необходимо провести анализ специфики ангиографических изображений: появление мелких не связанных компонентов за счет неровности освещенности препарата, и появление сгусток нервных окончаний, не являющихся сосудами.

Шаг В.1. «Удаление шумовых объектов по площади». Вместе с сосудами также выделяются и шумы (мелкие компоненты) из-за неоднородности освещенности. Эти компоненты удаляются из изображения по площади (Рис. 13)

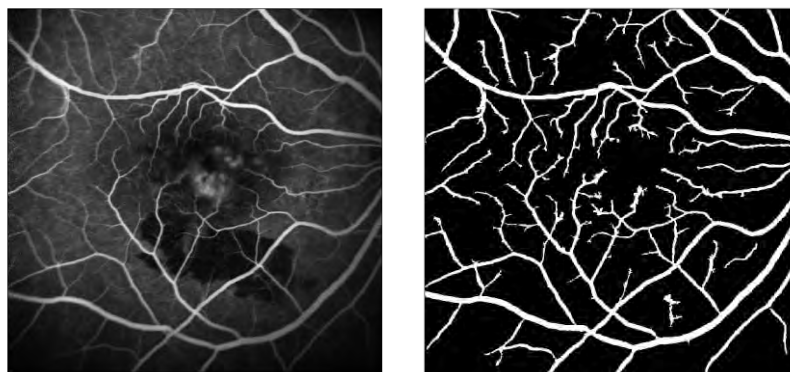


Рис. 14. Сравнение исходного изображения с конечным

Шаг В.2. «Удаление шумовых объектов по удлинённости». В получившемся после очистки на предыдущем шаге изображении все еще остаются компоненты, которые не являются сосудами. Эти компоненты могут быть как и относительно большими шумовыми элементами, так и сгустками нервных окончаний. Все эти элементы удаляются по порогу удлинённости области: $Compactness = Perimeter^2 / Area$. Т.к. эти объекты менее вытянуты и более похожи на круг, то подобрать такой порог можно без риска потери сосудов. Результат в сравнении с исходным изображением показан на Рис 14.



Рис. 15. Пример скелета




Рис. 16. Наложение скелета

Шаг В.3. *«Построение остова области».* Строим скелет для выделенных сосудов для дальнейшего измерения их ширины [8]. На Рис. 15 показан скелет некоторой области изображения и на Рис. 16 наложенный скелет на изображение с сосудами.

С. Подсчет морфометрических характеристик сосудов

На данном шаге необходимо посчитать плотность расположения сосудов, средний диаметр сосудов, среднее квадратичное отклонение диаметров сосудов, общую длину сосудов.

Шаг С.1. *«Подсчет плотности расположения сосудов».* Отношение выделенных пикселей на шаге В.2, относящихся к сосудистому руслу, к общей площади исходного изображения является величиной, по которой можно судить о плотности расположения сосудов.

Шаг С.2. *«Подсчет диаметра сосудов».* По построенному остову можно посчитать ширину сосудов для каждой точки скелета. Для этого для каждого пикселя необходимо провести следующие операции: а) построить круг радиуса R (начальное приближение 1); б) если в круг попадает пиксель края сосуда, то считать, что ширина сосуда равняется диаметру круга (пиксели переводятся в мкм); в) если в круге отсутствует пиксель края, то увеличивать радиус на 1 и повторять с шага (а). По известным диаметрам сосудов в каждой точке скелета вычисляются статистические характеристики: средний диаметр и среднее квадратичное отклонение.

Шаг С.3. *«Подсчет длины сосудистого русла».* При известном масштабе исходного изображения длина построенного остова в пикселях переводится в длину сосудистого русла в мкм.

3.3 Метод выделения зон ишемии

Общее описание алгоритмической схемы, имитирующей метод выделения зон ишемии, приведено ниже и также включает три этапа извлечения информации из изображений: обработка изображения, анализ изображений и подсчет морфометрических характеристик выделенной зоны.

А. Предобработка изображения

Первоначальная предобработка ангиографических изображений в методе поиска зон ишемии проводится аналогично предыдущему методу.

Шаг А.0. «Выделение области интереса». Для поиска зон ишемии рассматривается область картинки, с обрезанными краями в 17% (высчитано эмпирический). Такое урезание картинки связано с тем, что при получении ангиографических изображений глазного дна, края изображения из-за округленности глазного яблока освещаются слабо и мешают определению зон ишемии.

Шаги А.1 – А.4. см. раздел «Метод выделения сосудов».

В. Анализ изображений (выделение зон ишемии)

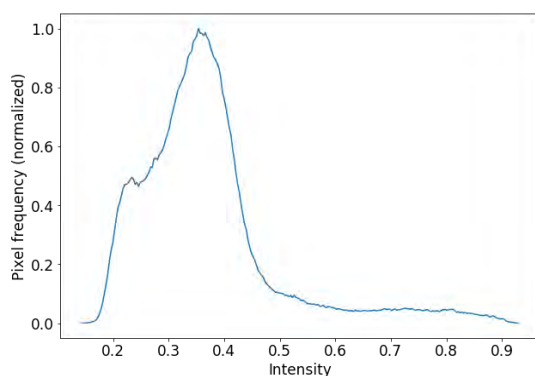


Рис. 17. Гистограмма интенсивности пикселей



Рис. 18. Зона ишемии

Шаг В.1. «Построение гистограмм яркостей изображения». Изображение на предыдущих шагах нормализовано на отрезок $[0, 1]$. Будем делить отрезок на 256 бинов (bins), и строить гистограмму для этих подотрезков (Рис. 17).

Шаг В.2. «Анализ гистограмм яркостей изображения». Теоретически, учитывая, что зоны ишемии самые темные области на изображении, то на гистограмме первый локальный максимум будет отделять эти области от остальных освещенных областей. Валидность данного деления была проверена на выборке из нескольких изображений.

Экспериментальным путем было доказано, что действительно данный экстремум будет порогом для нахождения зон ишемии. В результате такой обработки исходного изображения, получился результат Рис. 18.

Область зоны ишемии найдена, однако необходимо учесть специальный случай наложения сосудов на область ишемии на изображениях, находящейся в реальности на другой плоскости, но попадающих на одно изображение. Следующие шаги направлены на получение результата, учитывающего данную особенность.

Шаг В.3. *“Наложение сосудов на область зоны ишемии”*. Зоны ишемии находятся в другой плоскости относительно сосудов, поэтому необходимо учитывать (добавлять) зоны ишемии, пересекающиеся с сосудами. Выполняем заливку области ишемии, пересекающийся с сосудами. На Рис. 19 указано наложение найденных сосудов на выделенные зоны ишемии.

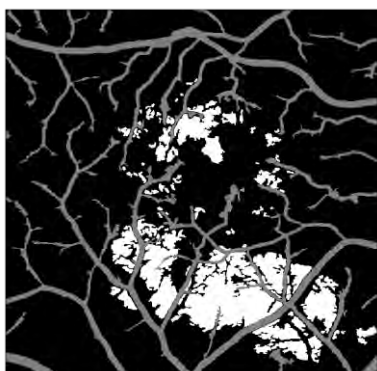


Рис. 19. Зона ишемии и сосуды



Рис. 20. Увеличенная зона ишемии

Шаг В.4. *“Расширение зоны ишемии до пересечения с сосудами”*. Для заполнения данных участков, применим операцию дилатации для расширения зоны ишемии до пересечения с сосудами (Рис. 20).



Рис. 21. Расширенная зона ишемии



Рис. 22. Заполненная зона ишемии

Шаг В.5. *“Нахождение сосудов в зоне ишемии”*. После расширения, получаем область, пересекающуюся с сосудами. Найдем пересечения расширенной зоны с сосудами и добавим в исходное изображение с выделенной зоной ишемии. Получим заполненные зонами вен участки зон ишемии (Рис. 21).

Шаг В.6. *“Выделенная область зоны ишемии”*. Применив к этому изображению операции морфологических закрытия и реконструкции, заполним области так, чтобы не осталось зон пересечения с сосудами (Рис. 22). Эмпирическим путем был найден баланс между интенсивностью морфологических операций и правильностью выделения зон ишемии.

С. Подсчет морфометрических характеристик сосудов

При известном масштабе исходного изображения число пикселей, входящих в зону ишемии, переводится в площадь зоны ишемии в мкм^2 .

4. Программная реализация

Для программных реализаций методов использован язык программирования Python версии 3 и его специализированные библиотеки:

- `scikit-image` – библиотека, содержащая набор методов и функций, необходимых для обработки изображений;
- `scipy` – библиотека, содержащая набор методов и функций, необходимых для выполнения научных и инженерных расчетов;
- `numpy` – библиотека, добавляющая поддержку больших многомерных массивов и матриц вместе с большой библиотекой высокоуровневых математических функций для операций с этими массивами.

Для разработанных методов анализа офтальмологических задач созданы пользовательские интерфейсы. Последние реализованы при помощи кроссплатформенного инструмента разработки программного обеспечения PyQt версии 5 для языка программирования Python.

Рекомендуемые системные требования: ОС Windows 7 или выше, 32-разрядная ЭВМ с центральным процессором, совместимым с x86-64, тактовая частота – не менее 1000МГц, оперативной памяти – не менее 1Гб.

4.1 Реализация метода анализа функционального состояния мейбомиевых желез

Главное меню пользовательского интерфейса показан на Рис. 23. Данное меню предоставляет меню (справа) для выбора инструментов для работы с изображениями, и основное окно – средство взаимодействия с изображением.

Сценарий работы с интерфейсом включает следующие шаги.

1. Открытие файла с исходным изображением (по кнопке **+**). В качестве исходного изображения могут использоваться все основные форматы изображений;
2. Выбор инструмента и параметров (Рис. 23, меню справа)
3. Ввод информации (Рис. 24)
4. Анализ изображения (вывод графиков и статистических характеристик) (Рис. 25)

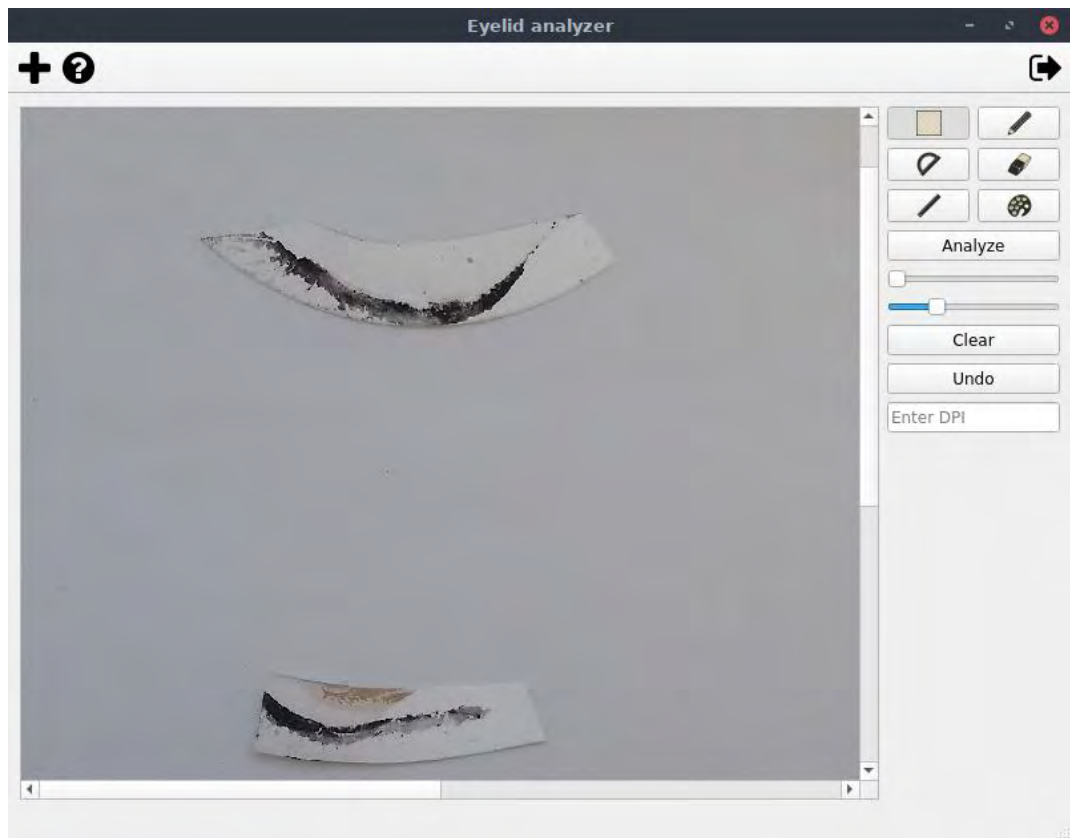


Рис. 23. Главное меню

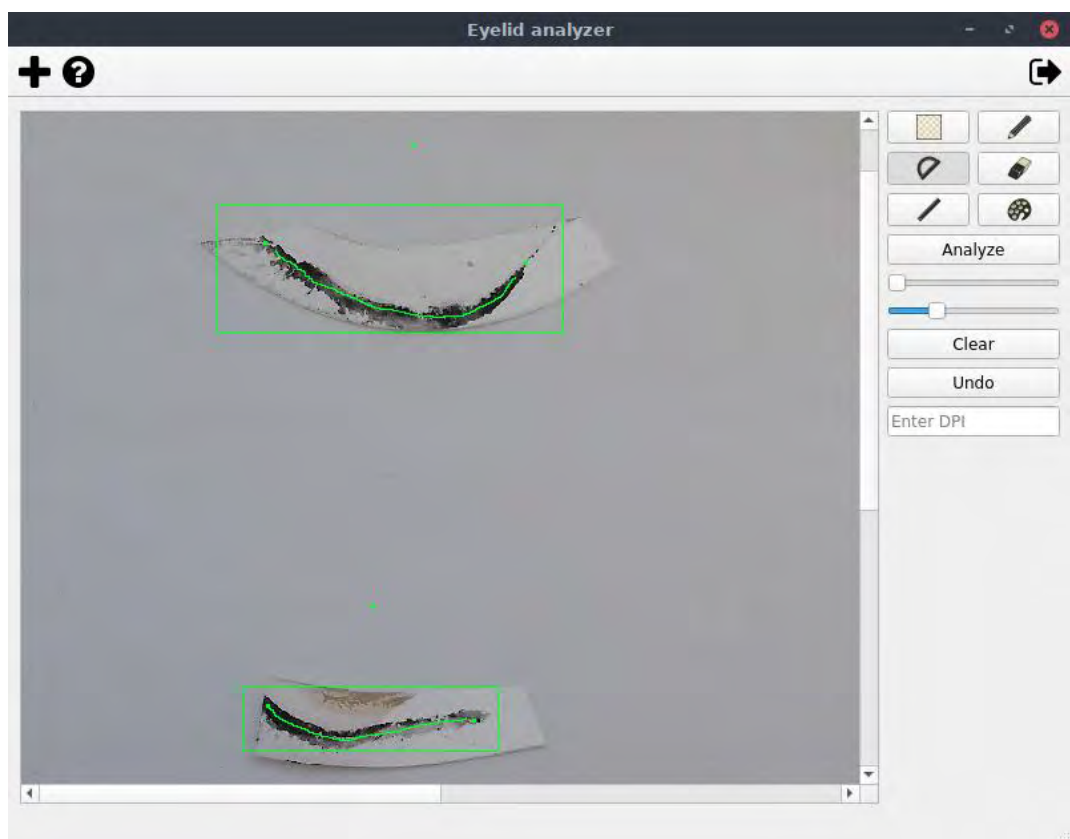


Рис. 24. Пример работы основных инструментов

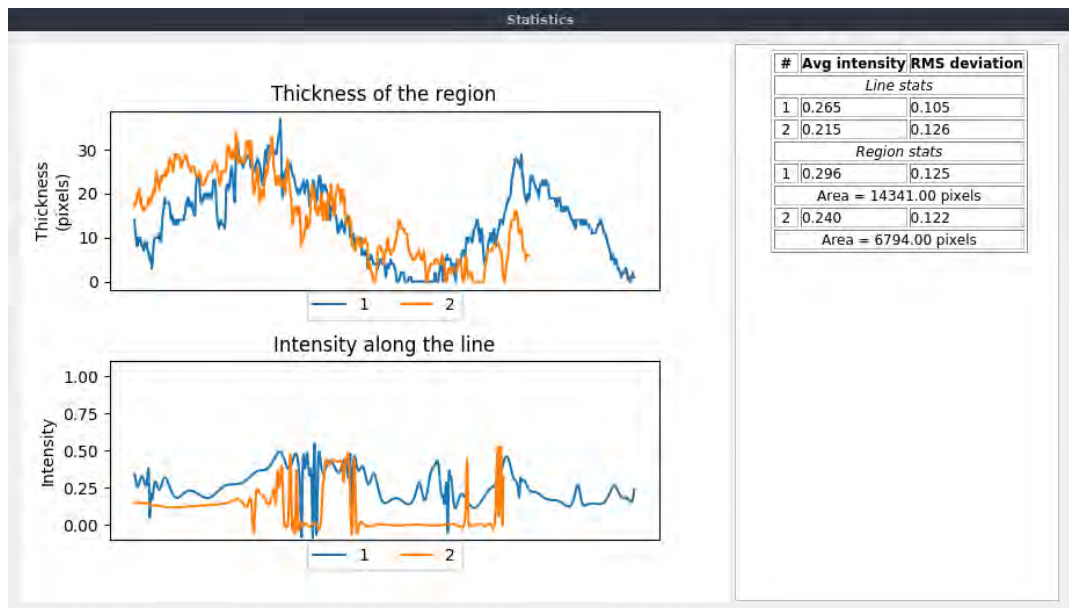

Рис. 25. Вывод графиков и статистических характеристик для основных инструментов

На Рис. 26 представлена алгоритмическая схема, обеспечивающая вычислительную реализацию разработанного математического метода анализа изображений мазков-отпечатков интермаргинального пространства века глаза человека. На схеме представлена последовательность выполнения всех операций, предусмотренных в предложенном методе, позволяющая определить морфометрические характеристики состояния липидного слоя.

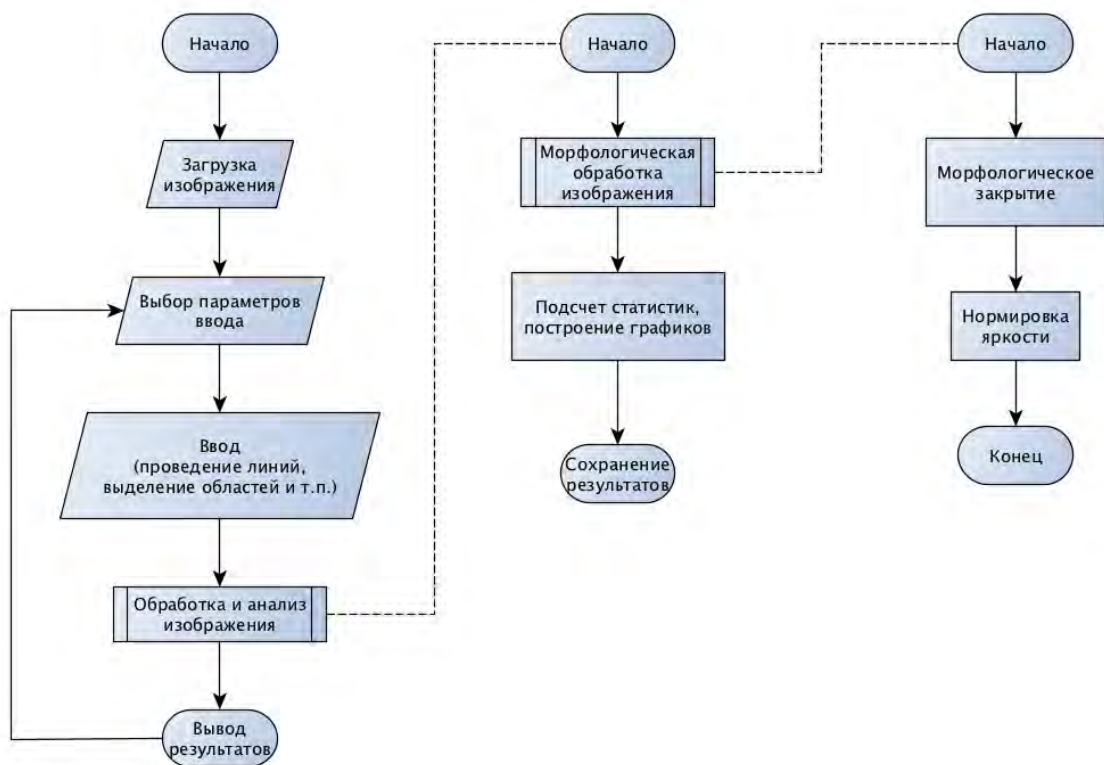


Рис. 26. Алгоритмическая схема анализа изображений мазков-отпечатков интермаргинального пространства века глаза человека

4.2 Реализация метода выделение сосудов и зон ишемии

Главное меню пользовательского интерфейса показан на Рис. 27. Данное меню предоставляет меню (справа) для анализа изображения и сохранения результатов, и основное окно – средство взаимодействия с изображением.

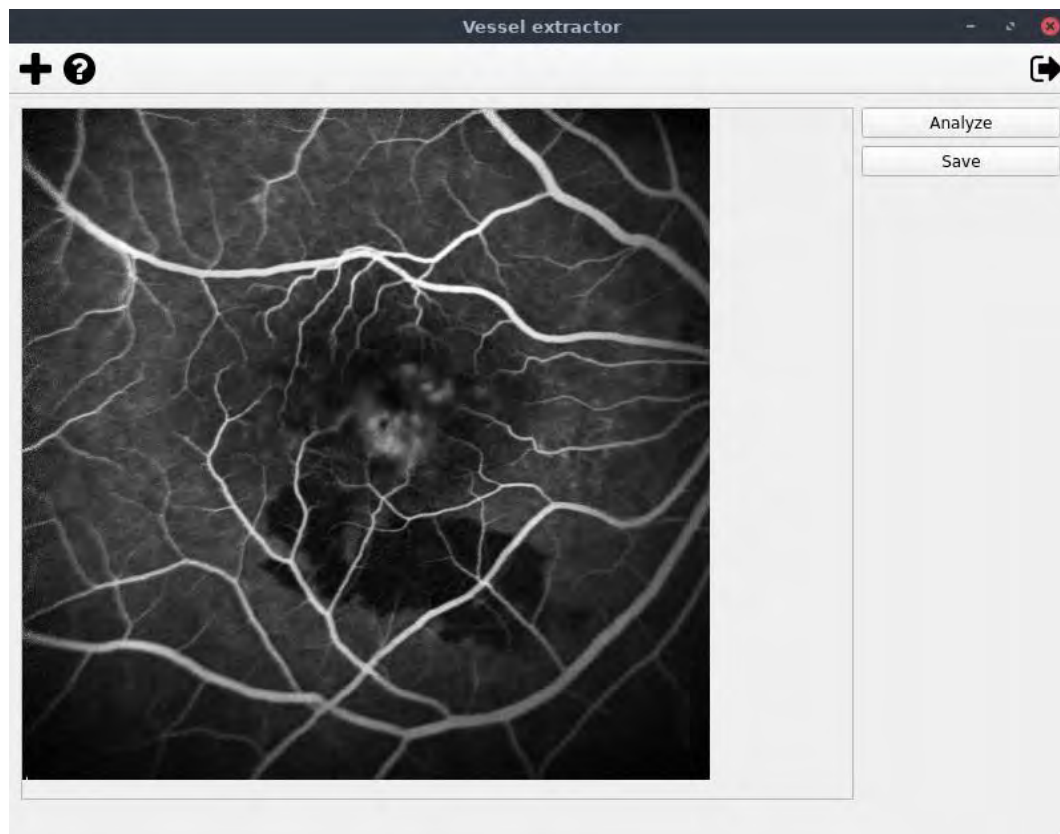

Рис. 27. Основное меню

Сценарий работы с интерфейсом включает следующие шаги.

1. Открытие файла с исходным изображением (по кнопке **+**). В качестве исходного изображения могут использоваться все основные форматы изображений;
2. Выделение области интереса на изображении
3. Анализ изображения (вывод графиков и статистических характеристик) (Рис. 28)

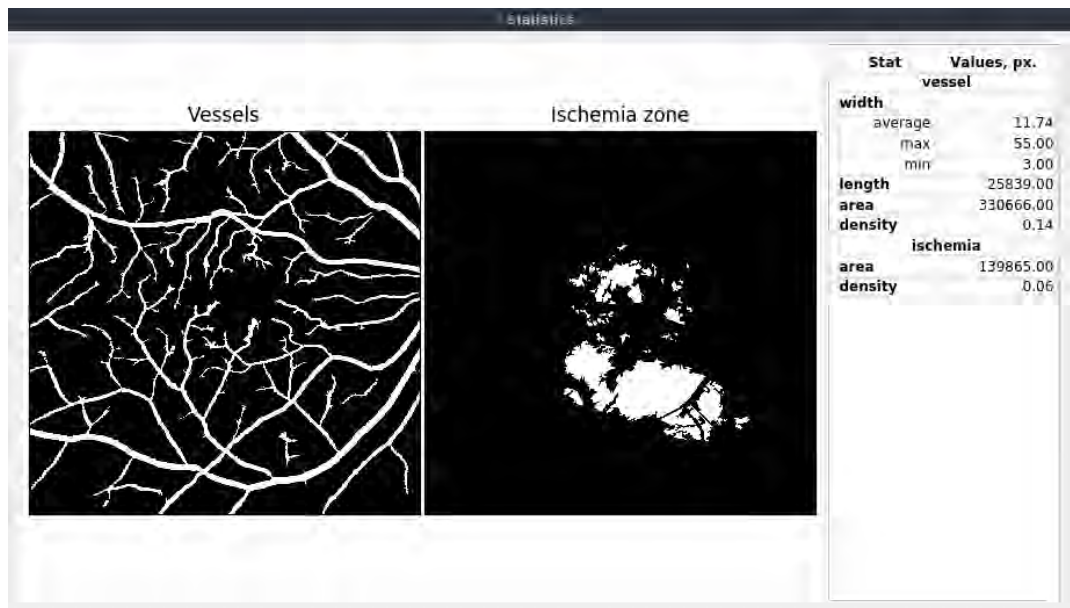


Рис. 28. Вывод выделенных сосудов и зон ишемии и их статистических характеристик

На Рис. 29 представлена алгоритмическая схема, обеспечивающая вычислительную реализацию разработанного математического метода анализа ангиографических изображений глазного дна человека. На схеме представлена последовательность выполнения² всех операций, предусмотренных в предложенном методе, позволяющая определить морфометрические характеристики сосудов и зон ишемии.

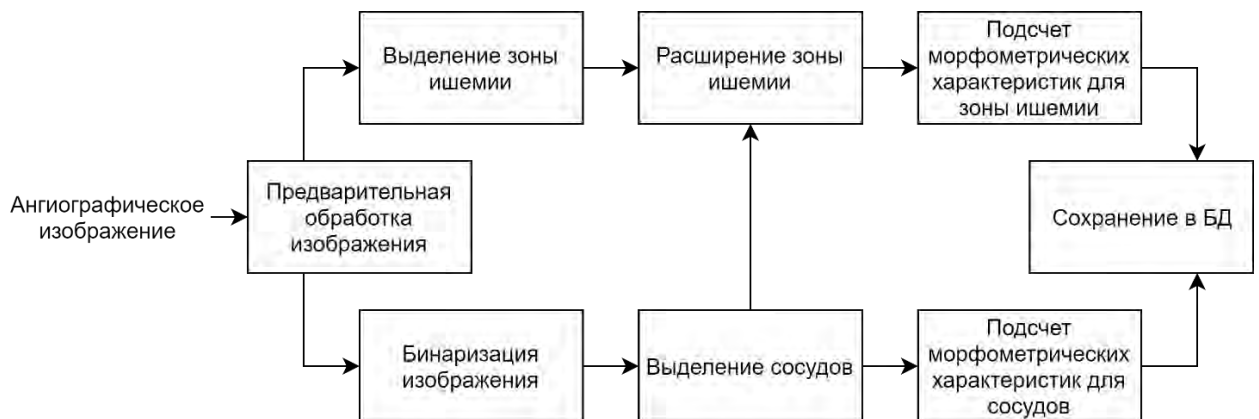


Рис. 26. Алгоритмическая схема анализа ангиографических изображений глазного дна человека

4.3 Основное рабочее место исследователя-офтальмолога

Для облегчения работы исследователя-офтальмолога было разработано унифицированное рабочее место. Данное приложение позволяет объединить в себя все офтальмологические приложения, написанные с соблюдением некоторых правил (см. Приложение). Главное меню данного приложения показан на Рис. 30.

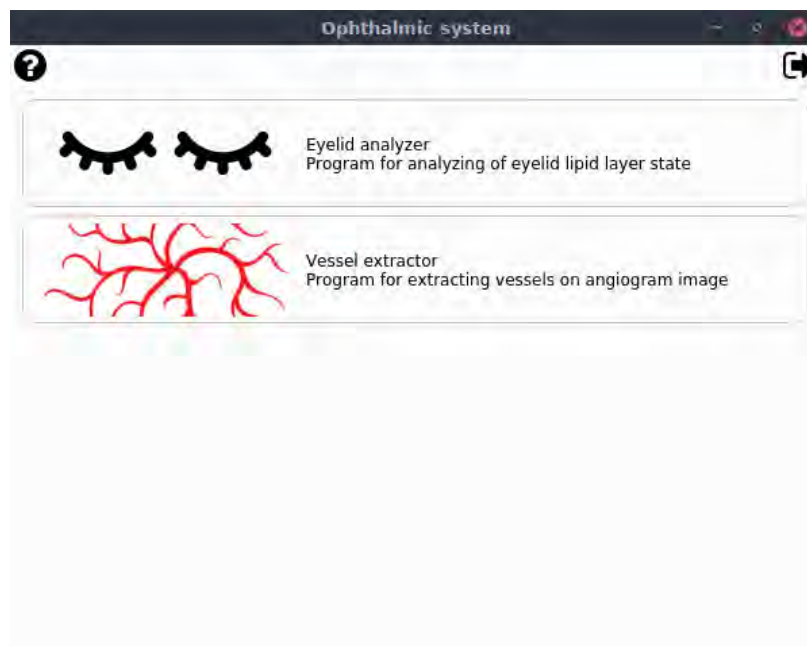


Рис. 30. Основное меню

Данное приложение предоставляет собой меню с кнопками запусков приложений. Разработчику достаточно сделать легкие шаги по адаптации его приложения под данное рабочее место и его программа будет показываться в меню рабочего места.

Сценарий работы с приложением достаточно прост: выбираем нужное приложение, открывается новое окно выбранного приложения и далее работаем с выбранным приложением.

Легкость адаптации под данное рабочее место своих приложений доказывает следующий пример: программа, описанная в работе [5] была добавлена всего в течении нескольких минут (Рис. 31).

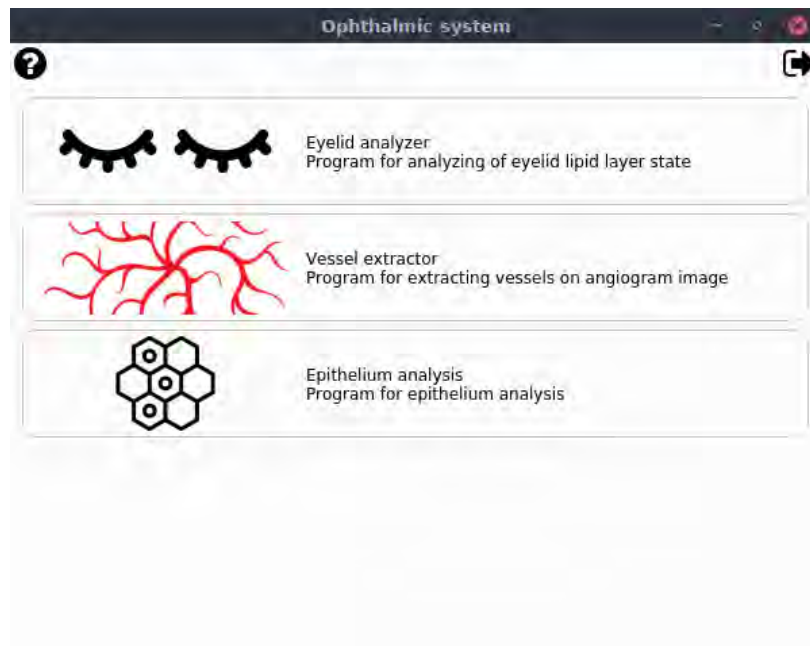


Рис. 31. Главное меню при добавлении новых приложений

По нажатию на кнопку нового приложения открывается окно приложения (Рис. 32), что доказывает работоспособность рабочего места.

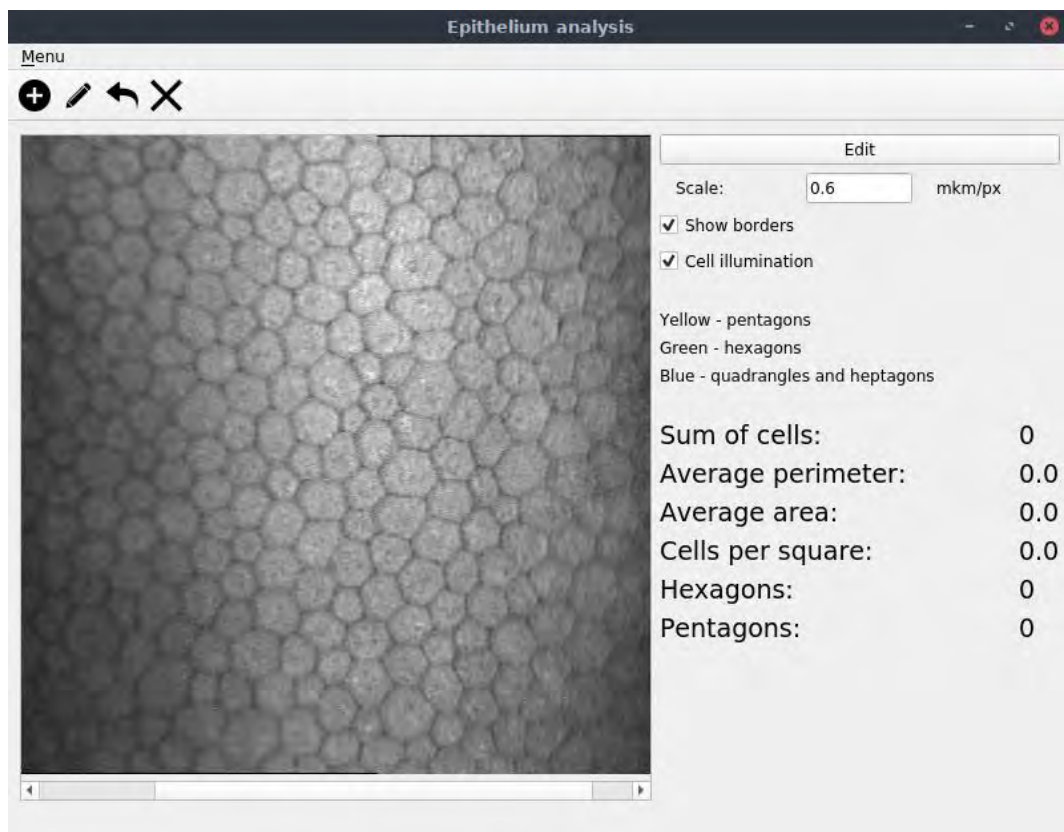


Рис. 32. Окно открытого приложения

5. Результаты

Проведенные вычислительные эксперименты показали, что разработанные методы автоматизации анализа офтальмологических изображений дают результаты, позволяющие выявить и оценить ход лечения диагностируемых заболеваний.

Обсуждение и интерпретация результатов проводились совместно с экспертами-офтальмологами. Установлено, что точность метода, по меньшей мере, не уступает по точности результатам визуальной обработки экспертами-офтальмологами. В то же время нужно принять во внимание следующее:

- a) обработка одного изображения в автоматическом режиме занимает не более секунды, в зависимости от размеров обрабатываемого изображения, а обработка экспертом-офтальмологом занимает не менее одного часа;
- b) возможность автоматической обработки позволит уменьшить число образцов, необходимых для принятия диагностического решения и выбора тактики лечения.

Врачами-офтальмологами было предоставлено порядка 20 ангиографических изображений. Вычислительные эксперименты на полученных данных показали, что метод выделения сосудов и зон ишемии работоспособен и позволяет получить результаты, не худшие, и гораздо более полные, чем достигаются врачом-офтальмологом при визуальной обработке. Автоматизация позволяет также сократить время обработки изображения на 3 порядка.

Также было выявлено, что результаты работы по автоматизированной идентификации состояния липидного слоя можно использовать для различных медицинских задач, требующих схожей оценки, например, анализ «прозрачности» (степени насыщенности клеточными структурами) ткани.

В данной задаче нужно оценить в обведенной области встречаемость «тела» – клетки, мешающего прохождению света. Для обработки использовались снимки (Рис. 33) гистологического препарата роговицы глазного яблока человека, полученных с помощью цифровой камеры Leica (разрешение 3 МгП), в составе светового микроскопа “Leica-2500”.




Рис. 33 (а, б, в). Снимки гистологического препарата роговицы глазного яблока человека

Исследования показали, что в данной задаче можно сравнивать математические ожидания и дисперсии выделенных областей. Результаты исследований приведены на следующих графиках, построенных для 3-х разных снимков. (Рис. 34 - 36).

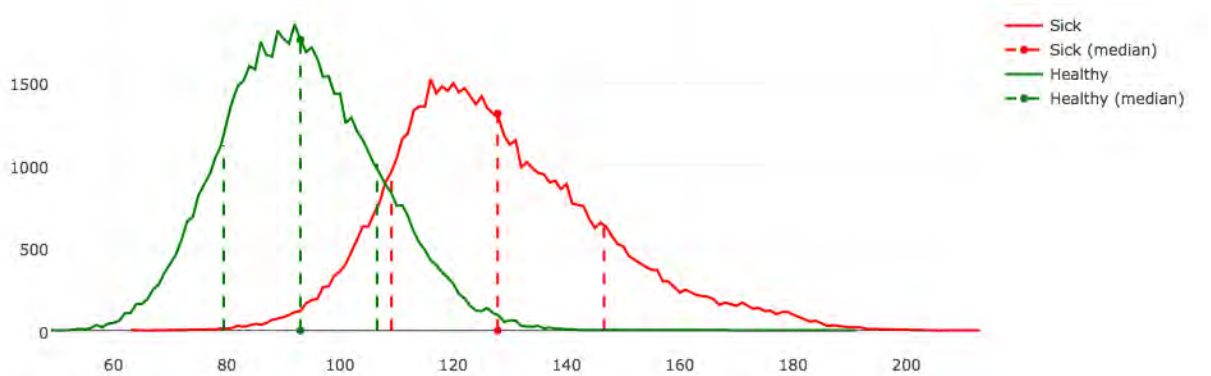


Рис. 34. Гистограмма яркости для Рис. 33а

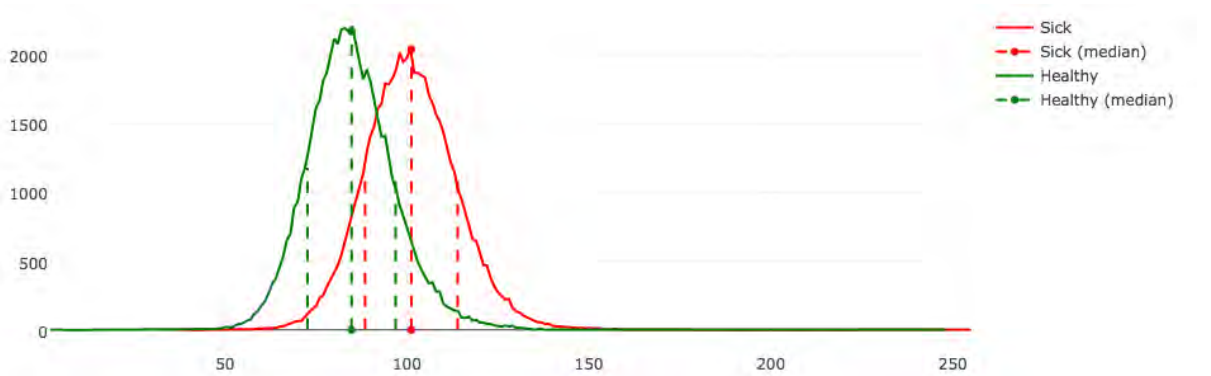


Рис. 35. Гистограмма яркости для Рис. 33б

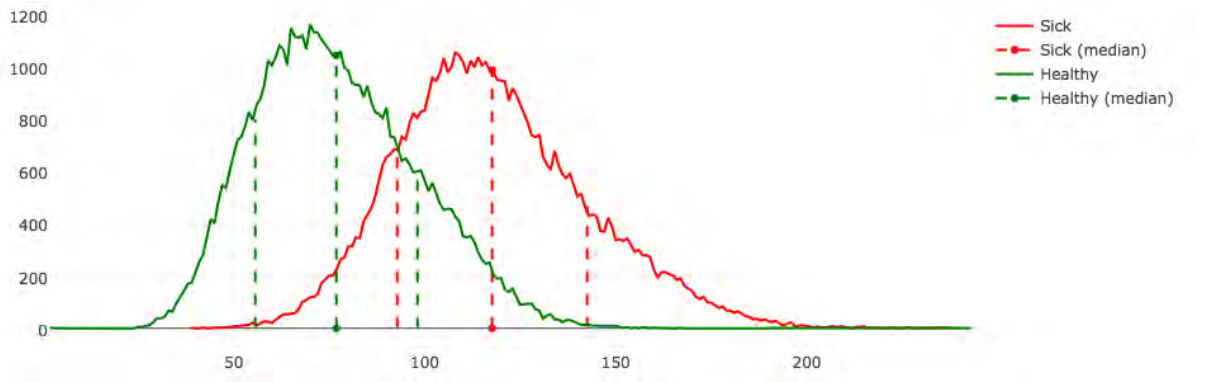


Рис. 36. Гистограмма яркости для Рис. 33в

Заключение

В данной работе приведены описания разработанных математических методов автоматизации анализа офтальмологических изображений, программной реализации разработанных методов и результатов экспериментальной оценки эффективности разработанных методов и программных средств.

Вычислительные эксперименты показали, что методы работоспособны и позволяют получить результаты, не худшие, чем достигаются врачом-офтальмологом при визуальной обработке, причем автоматизация позволяет сократить время обработки изображений на несколько порядков и избавляет специалиста от рутинной и трудоемкой работы.

Основные результаты работы

1. Новый информационный метод автоматизации анализа состояния липидного слоя на изображениях интермаргинального пространства века глаза человека.
2. Новый математический метод выделения сосудистого русла на изображениях флуоресцентных ангиограмм глазного дна человека.
3. Новый математический метод выделения и подсчета площади зон ишемии на ангиографических изображениях глазного дна человека.
4. Программная реализация разработанных методов.
5. Автоматизированное рабочее место исследователя-офтальмолога
6. Результаты вычислительных экспериментов, подтверждающие работоспособность и эффективность разработанного метода и программных средств.

Методы переданы в Лабораторию фундаментальных исследований в офтальмологии Федерального государственного бюджетного научного учреждения «Научно-исследовательский институт глазных болезней» (руководитель – к.м.н. А.А. Федоров), прошел в ней экспериментальную проверку и используется для автоматизации научных исследований в офтальмологии.

Литература

- [1] S. Chaudhuri, S. Chatterjee, N. Katz, M. Nelson, and M. Goldbaum, "Detection of blood vessels in retinal images using two-dimensional matched filters," *IEEE Trans. Med. Imag.*, vol. 8, no. 3, pp. 263 – 269, Sep. 1989
- [2] R.C. Gonzalez, R.E. Woods. *Digital Image Processing*. - Prentice-Hall, Inc., 2002.
- [3] I.B. Gurevich, D.V. Harazishvili, O. Salvetti, A.A. Trykova, I.A. Vorob'ev. *Elements of the Information Technology of Cytological Specimens Analysis: Taxonomy and Factor Analysis // Pattern Recognition and Image Analysis: Advances in Mathematical Theory and Applications*. - MAIK "Nauka/Interperiodica", 2006. - Vol.16, No.1. - P.114-116.
- [4] I.B. Gurevich, V.V. Yashina, A.A. Fedorov, A.M. Nedzved, and A.M. Ospanov. *Development, Investigation, and Software Implementation of a New Mathematical Method for Automated Identification of the Lipid Layer State by the Images of Eyelid Intermarginal Space // Pattern Recognition and Image Analysis: Advances in Mathematical Theory and Applications*. Pleiades Publishing, Ltd., 2017.-Vol.27, No.3 – pp. 538 – 549.
- [5] I.B. Gurevich, V.V. Yashina, A.A. Fedorov, A.M. Nedzved, and A.T. Tleubaev. *Development, Investigation, and Software Implementation of a New Mathematical Method for Automatizing Analysis of Corneal Endothelium Images // Pattern Recognition and Image Analysis: Advances in Mathematical Theory and Applications*. Pleiades Publishing, Ltd., 2017.-Vol.27, No. 3. - pp. 550 – 559.
- [6] I.B. Gurevich, V.V. Yashina, I.V. Koryabkina, H. Niemann, O. Salvetti. *Descriptive Approach to Medical Image Mining. An Algorithmic Scheme for Analysis of Cytological Specimens // Pattern Recognition and Image Analysis: Advances in Mathematical Theory and Applications*. - MAIK "Nauka/Interperiodica"/Pleiades Publishing, Inc., 2008. - Vol.18, No.4. - P. 542-562.
- [7] I.B. Gurevich, Yu.I. Zhuravlev, A.A. Myagkov, Yu.O. Trusova, and V.V. Yashina. *On Basic Problems of Image Recognition in Neurosciences and Heuristic Methods for Their Solution // Pattern Recognition and Image Analysis: Advances in Mathematical Theory and Applications*. Pleiades Publishing, Ltd., 2015. - Vol. 25, No. 1. – P.132–160.
- [8] R. Haralick and L. Shapiro *Computer and Robot Vision*, Vol. 1, Addison-Wesley Publishing Company, 1992, Chap. 5.
- [9] M. Petrou. *Image Processing: the fundamentals / Maria Petrou, Costas Petrou*. - 2nd ed., John Wiley&Sons Ltd.2010, p.794.
- [10] T.N. Safonova, A.A. Fedorov, A.O. Zabegaylo, G.B. Egorova, T.S. Mitichkina. *Treatment of dry eye syndrome by primary glaucoma // Russian journal of glaucoma*, No. 4, Vol. 14, 2015. – P.38-43
- [11] J. Sauvola and M. Pietikainen, "Adaptive document image binarization," *Pattern Recognition* 33(2), pp. 225 – 236, 2000
- [12] L.G. Shapiro & G.C. Stockman. "Computer Vision", page 137, 150. Prentice Hall, 2001
- [13] João V. B. Soares, Jorge J. G. Leandro, Roberto M. Cesar Jr., Herbert F. Jelinek, Michael J. Cree. *Retinal Vessel Segmentation Using the 2-D Morlet Wavelet and*

- Supervised Classification. *EEE Trans Med Imag*, Vol. 25, no. 9, pp. 1214- 1222, Sep. 2006.
- [14] J. Staal, M.D. Abramoff, M. Niemeijer, M.A. Viergever, and B. van Ginneken, "Ridge-based vessel segmentation in color images of the retina," *IEEE Trans. Med. Imag.*, vol. 23, no. 4, pp. 501 – 509, Apr. 2004.
- [15] K.A. Vermeer, F.M. Vos, H.G. Lemij, and A.M. Vossepoel, "A model based method for retinal blood vessel detection," *Comput. Biol. Med.*, vol. 34, pp. 209 – 219, 2004
- [16] Marios Vlachos, Evangelos Dermatas. Multi-scale retinal vessel segmentation using line tracking. *Computerized Medical Imaging and Graphics*, Volume 34, Issue 3, April 2010, Pages 213-227.
- [17] Bob Zhang, Lin Zhang, Lei Zhang, Fakhri Karray. Retinal vessel extraction by matched filter with first-order derivative of Gaussian. *Computers in Biology and Medicine*, Volume 40, Issue 4, April 2010, Pages 438-445.
- [18] L. Zhou, M.S. Rzeszotarski, L.J. Singerman, and J.M. Chokreff, "The detection and quantification of retinopathy using digital angiograms," *IEEE Trans. Med. Imag.*, vol. 13, no. 4, pp. 619 – 626, Dec. 1994.

Приложение

Руководство по добавлению дополнительной офтальмологической программы в основное рабочее место исследователя-офтальмолога

Добавление офтальмологической программы (далее «программа») в основное рабочее место исследователя-офтальмолога (далее «система») состоит из следующих этапов и требований:

Требования:

1. Программа должна быть написана на языке Python версии 3 и библиотеки PyQt версии 5.
2. Программа должна иметь модуль “ui.py” в корне проекта с определенным классом “class UI”, который запускает главное меню интерфейса программы.
3. Нужно подготовить изображение иконку для кнопки запуска приложения в системе. Изображение должно иметь тип “.png” и разрешение не менее 200x200.

Инструкция:

1. По пути OphthalmicSystem открываем файл “settings.json”. В поле “apps” добавляем нашу программу с описанием по следующему примеру:
 - а. "Название программы": "Описание программы"
2. Созданное по требованию 3 изображение переименовываем в "Название программы" без кавычек и кладем по пути “OphthalmicSystem/Resources/icons/”
3. Создаем папку по пути “ OphthalmicSystem/Apps” с названием программы: "Название программы" без кавычек. Эта папка будем корнем вашей программы.
4. В эту папку кладем код вашей программы так, чтобы эта папка была корнем вашей программы.
5. Запускаем “main.py” и проверяем, что все работает.