

СОВМЕСТНЫЙ АНАЛИЗ СИГНАЛОВ ЭЛЕКТРОЭНЦЕФАЛОГРАММ, ЭЛЕКТРОМИОГРАММ И МЕХАНИЧЕСКОГО ТРЕМОРА ПРИ БОЛЕЗНИ ПАРКИНСОНА В РАННЕЙ СТАДИИ

**Сушкова О.С.¹, Королев М.С.¹, Габова А.В.², Иллариошкин С.Н.³,
Карабанов А.В.³, Обухов К.Ю.⁴, Обухов Ю.В.¹**

¹Институт радиотехники и электроники им. В.А.Котельникова РАН

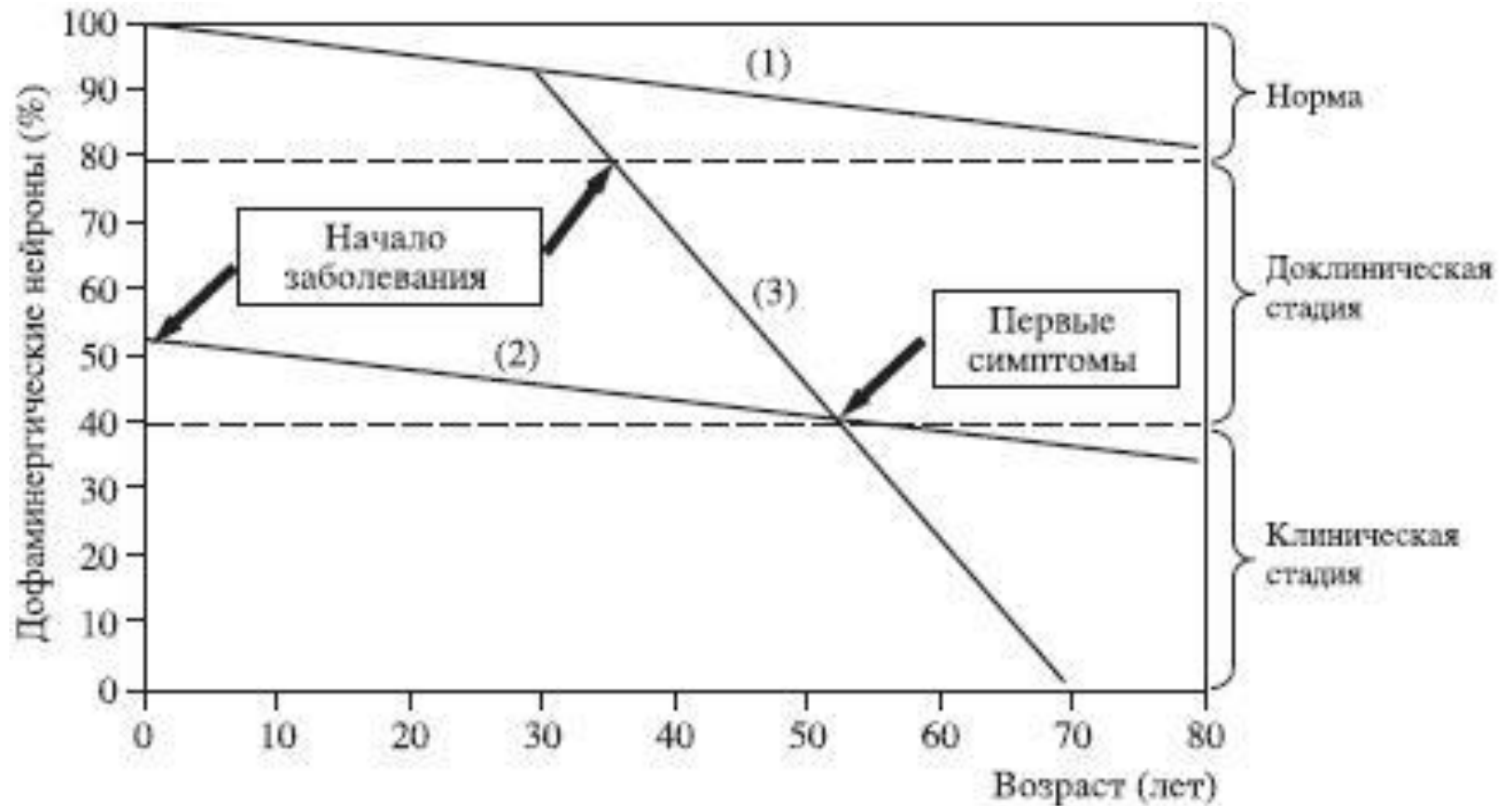
²Институт высшей нервной деятельности и нейрофизиологии РАН

³Научный центр неврологии РАН

⁴Московский физико-технический институт

При поддержке РФФИ №12-02-00611-а,
и Программы Президиума РАН
«Фундаментальные науки - Медицине»

Развитие болезни Паркинсона



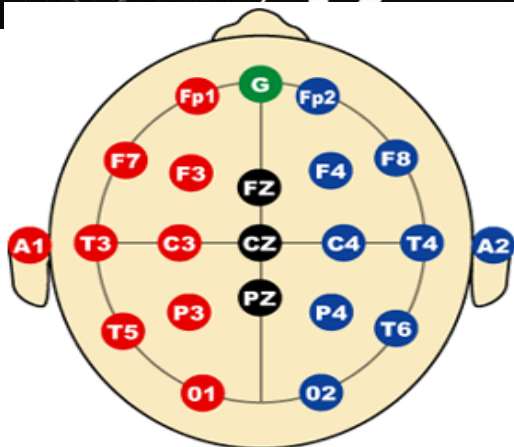
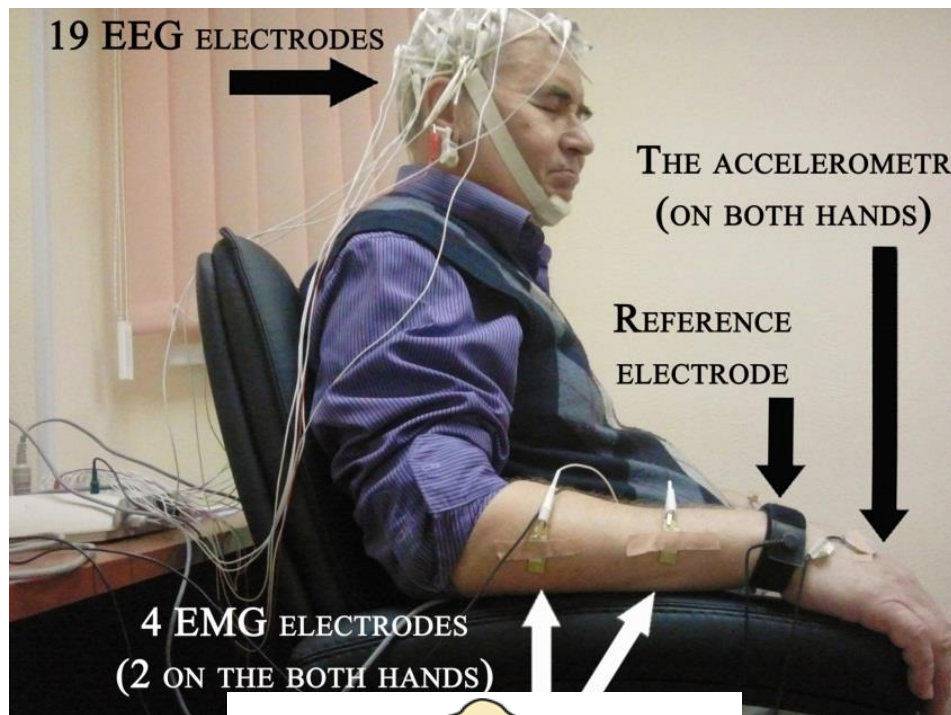
Стадии болезни Паркинсона

М.М. Hoehn, M.D. Yahr, Neurology, 1967

- ***I стадия***
Односторонняя симптоматика (гемипаркинсонизм)
- ***II стадия***
Двусторонняя симптоматика без постуральной неустойчивости
- ***III стадия***
Двусторонняя симптоматика с постуральной неустойчивостью*
- ***IV стадия***
Существенное ограничение двигательной активности, но возможно самостоятельное передвижение
- ***V стадия***
Больной прикован к постели (инвалидной коляске)

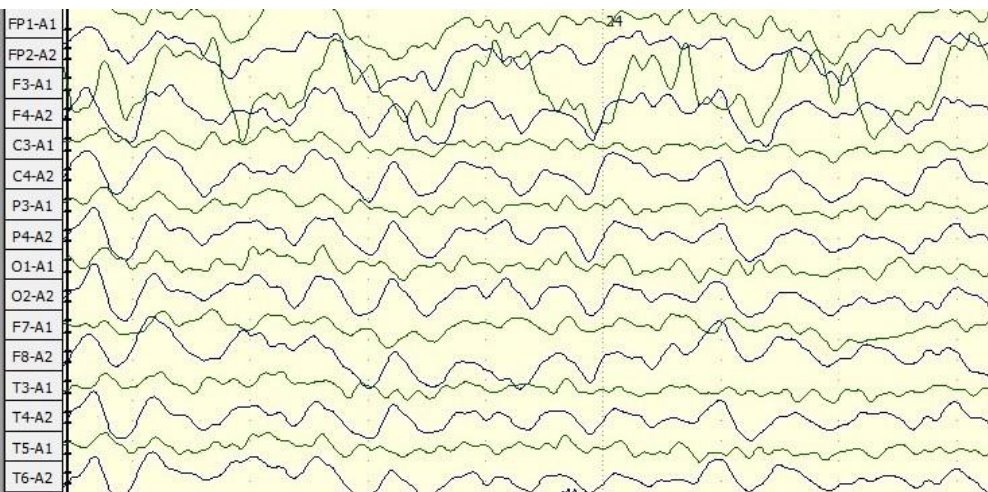
*ПОСТУРАЛЬНАЯ НЕУСТОЙЧИВОСТЬ - клинический синдром, характеризующийся нарушением способности удерживать равновесие в той или иной позе или при изменении позы.

Содержание

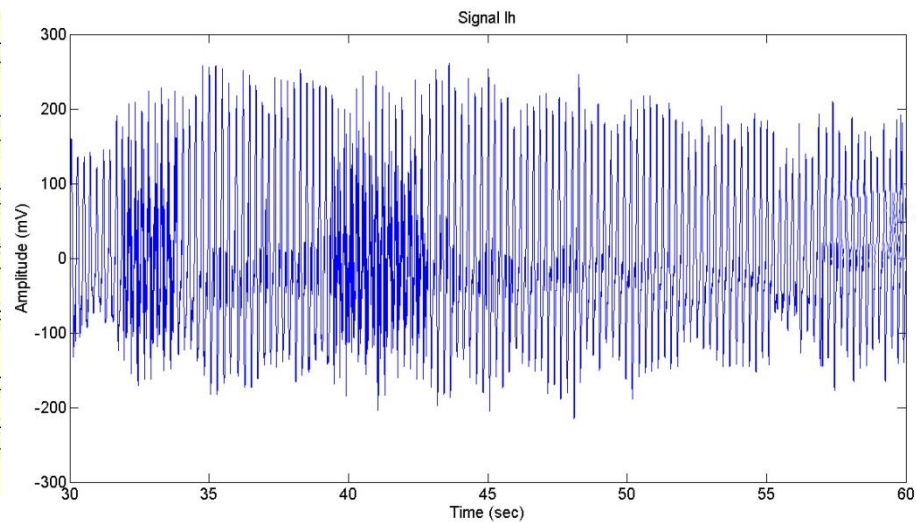


1. Методика электрофизиологического обследования не леченных пациентов в ранних стадиях БП и обработки сигналов
2. Признаки раннего паркинсонизма в сигналах ЭЭГ:
 - Межполушарная асимметрия
 - Ритм ЭЭГ в тета диапазоне (4-6 Гц) и его синхронизация с тремором и ЭМГ
 - Дезорганизация доминирующего ритма ЭЭГ

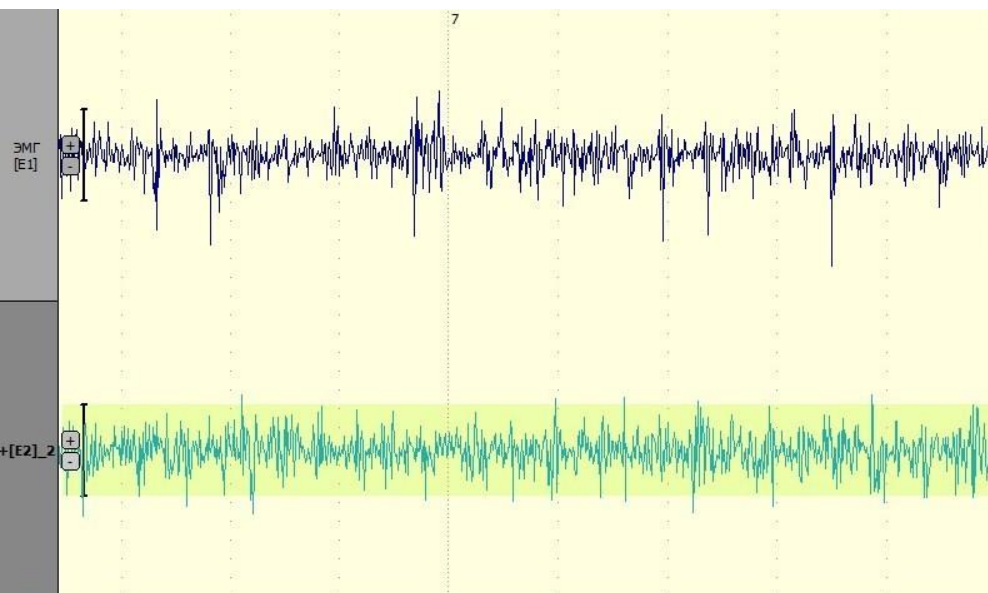
Виды сигналов, обработки и спектров



ЭЭГ сигнал



Сигнал акселерометра



Сигнал ЭМГ

Первичная обработка сигналов

Вейвлет преобразование

Материнская функция Морле

$$W(\tau, T) = \frac{1}{\sqrt{T}} \int x(t) \psi^* \left(\frac{t - \tau}{T} \right) dt, \quad \psi(\eta) = \frac{1}{\sqrt{\pi F_b}} e^{2i\pi F_c \eta c} e^{-\frac{\eta^2}{F_b}}$$

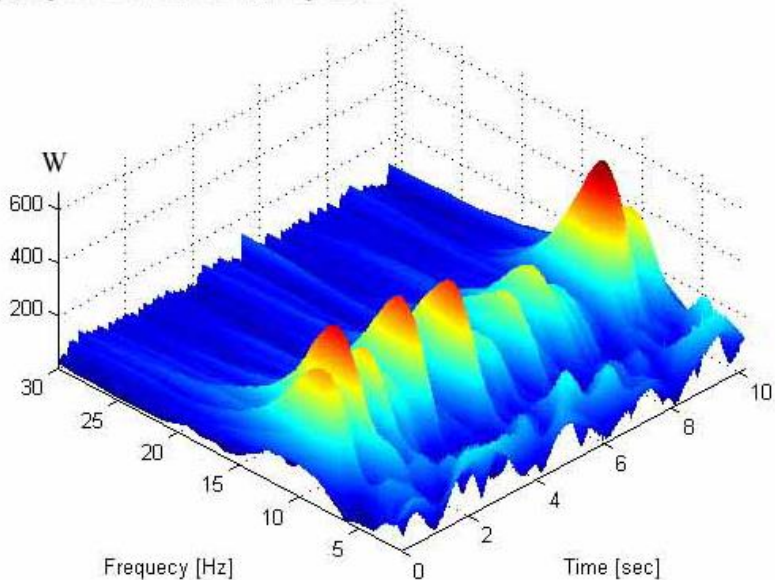
Выделение огибающей $a(t)$ ЭМГ

$$w(t) = u(t) + iv(t) = a(t)e^{i\pi(\omega t)}, \quad a(t) = |w(t)|$$

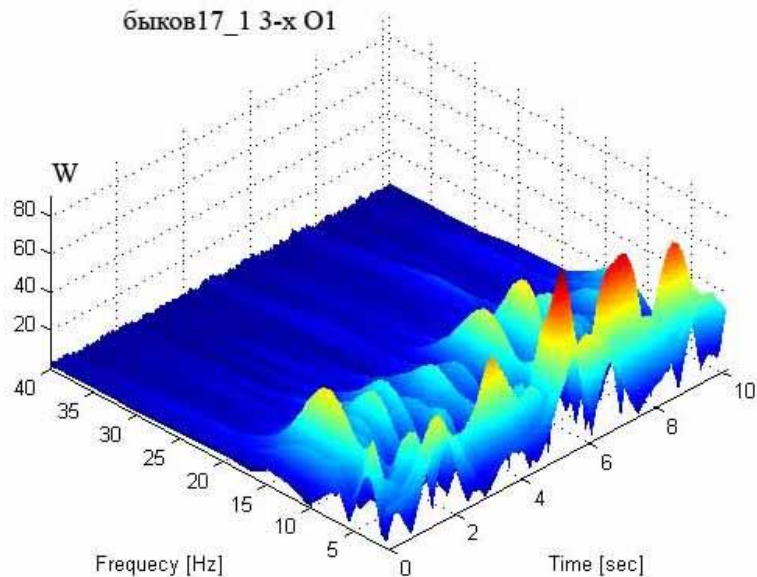
$$v(t) = \int_{-\infty}^{+\infty} \frac{u(\tau)}{\pi(t - \tau)} d(\tau)$$

Вейвлет спектрограммы ЭЭГ здорового человека, пациента на 1 стадии болезни Паркинсона (БП) и пациента в 3 стадии БП по шкале Хен-Яра

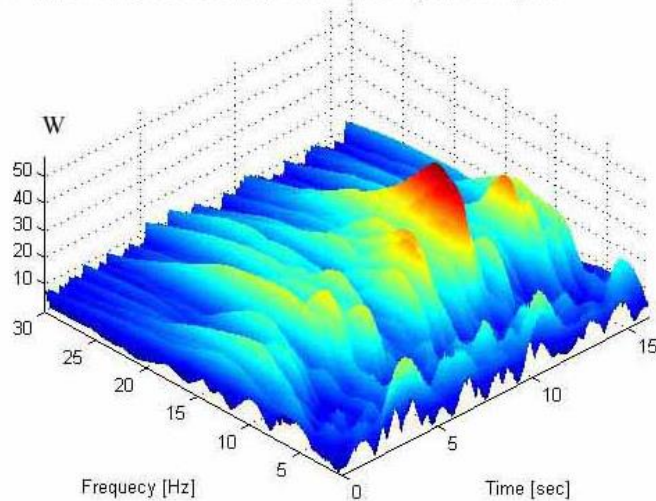
Доброволец К., 21год, норма, O1



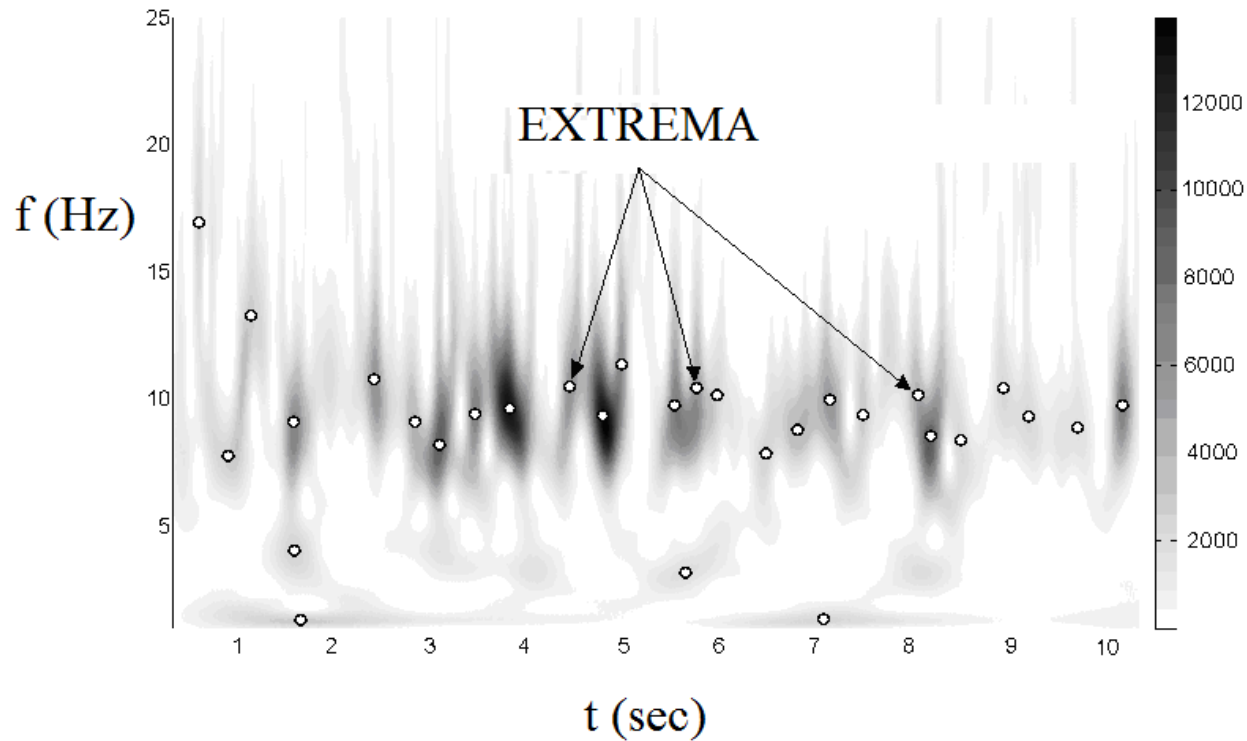
быков17_1 3-х O1



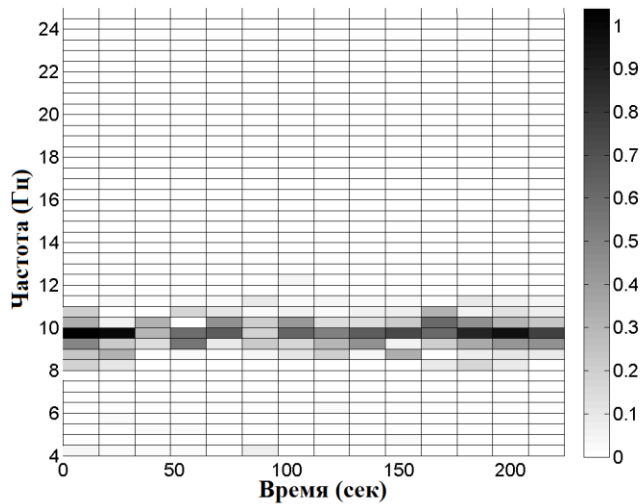
Пациент К., позняя стадия болезни Паркинсона, O1



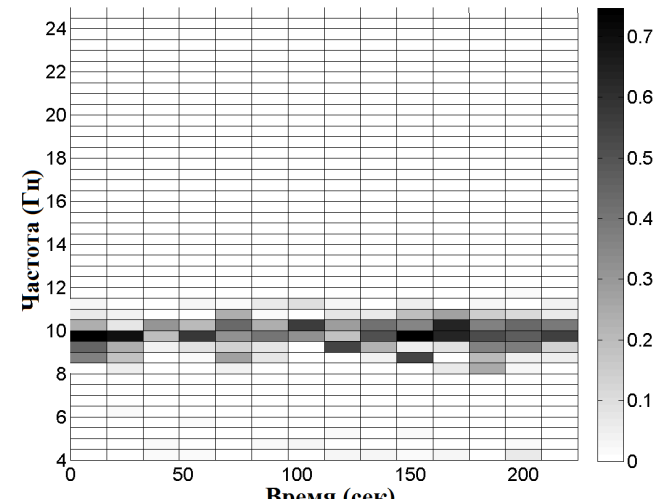
Экстремумы вейвлет спектрограмм



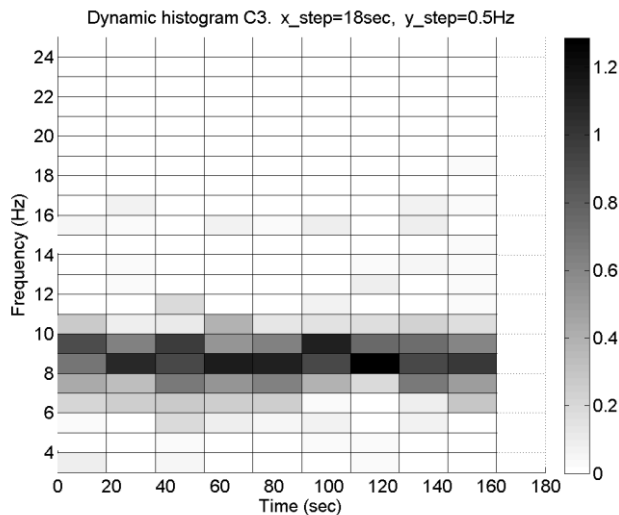
Частотно-временные гистограммы экстремумов



Control

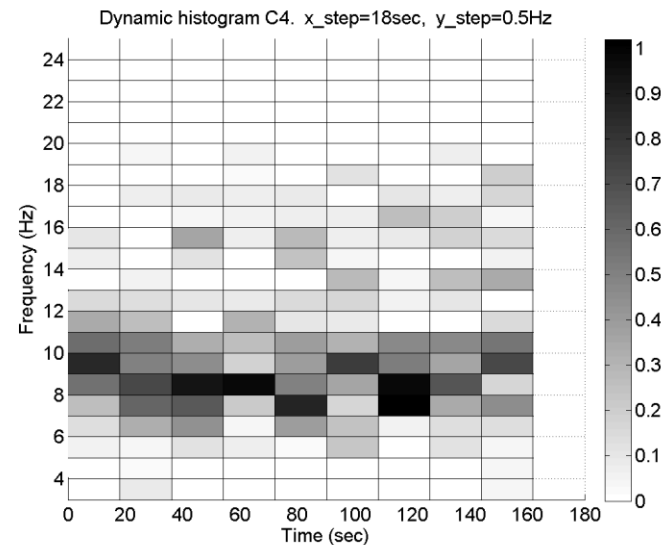


C4

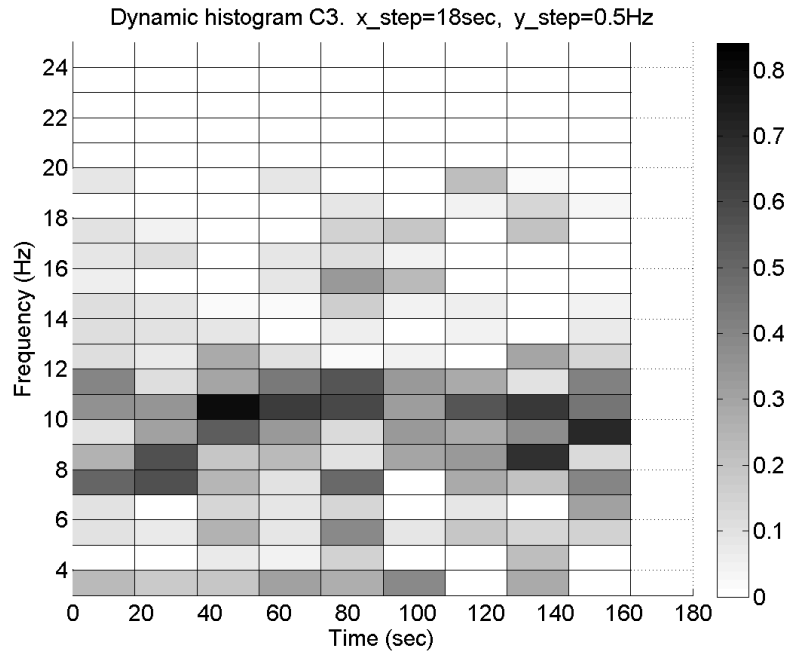


C3

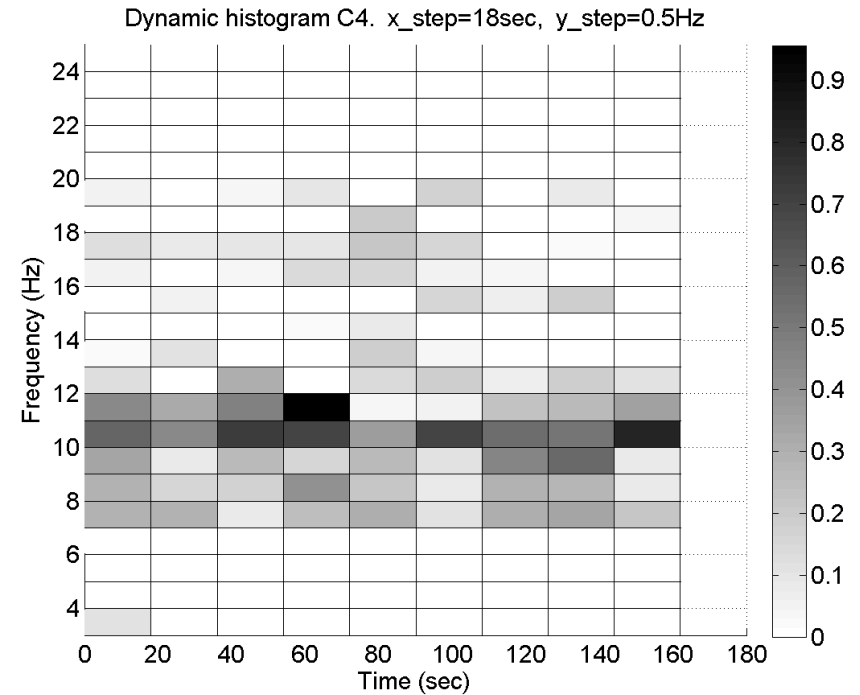
1st stage



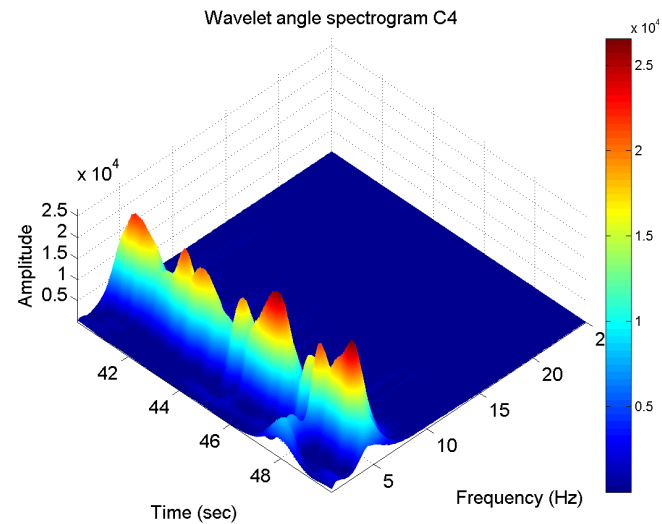
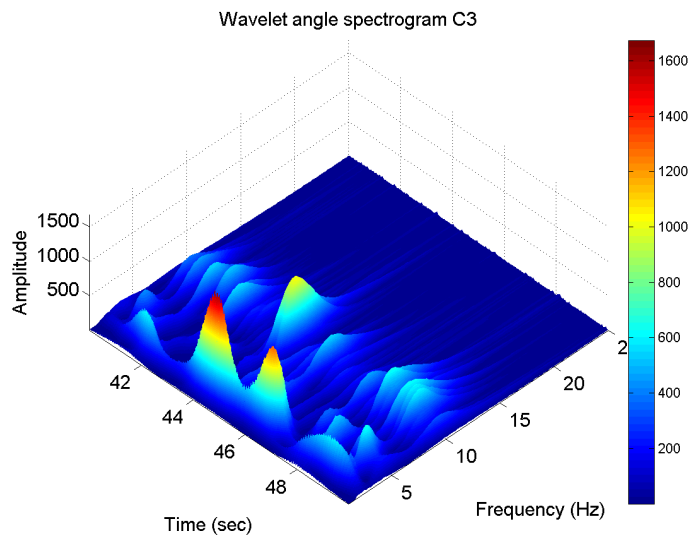
Частотно-временные гистограммы экстремумов (пациент на 1-й стадии БП)



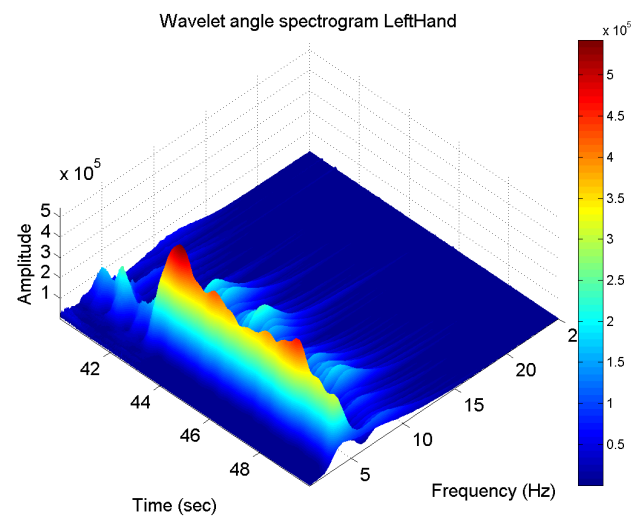
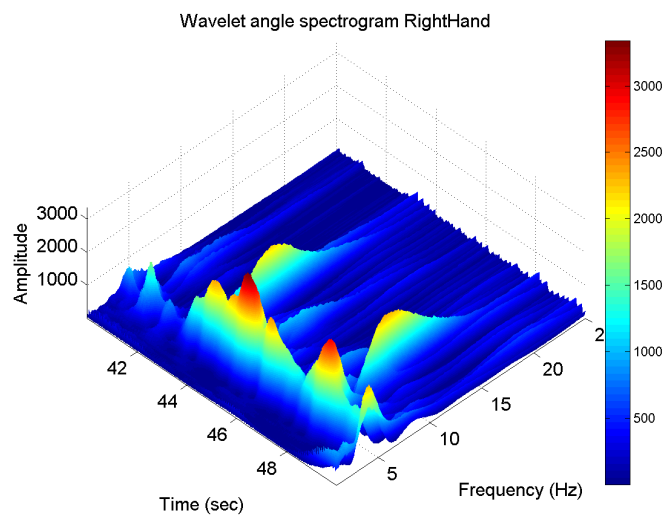
C3



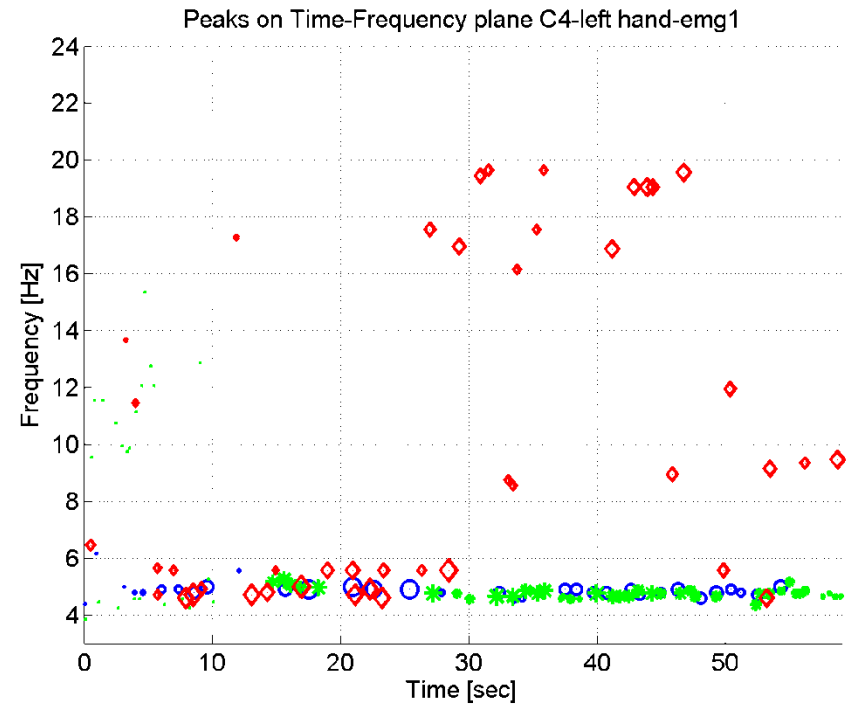
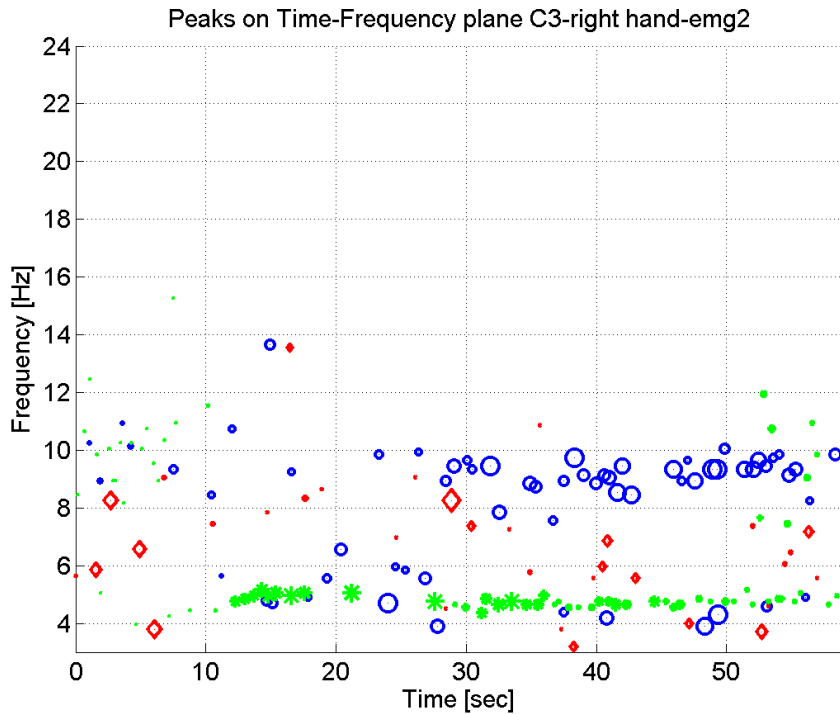
C4



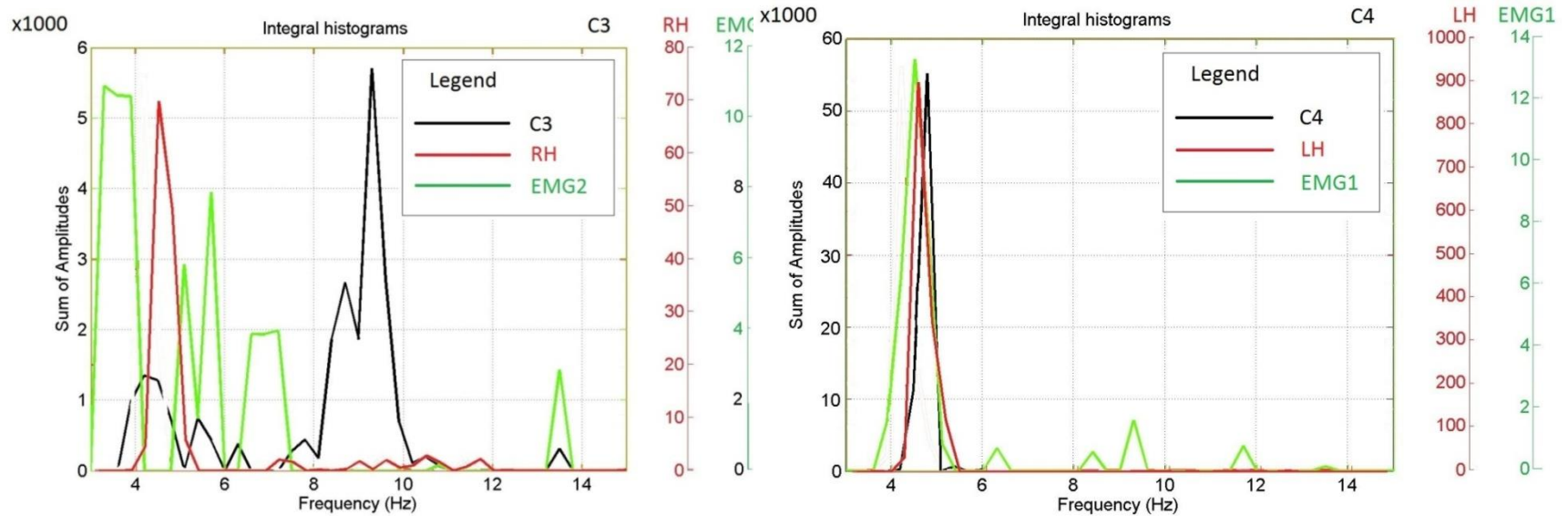
1 стадия БП



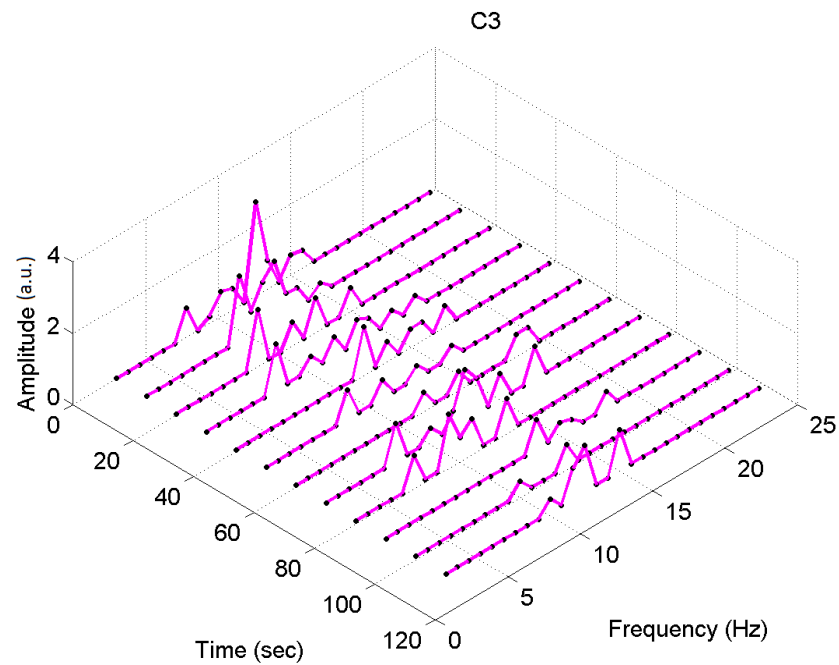
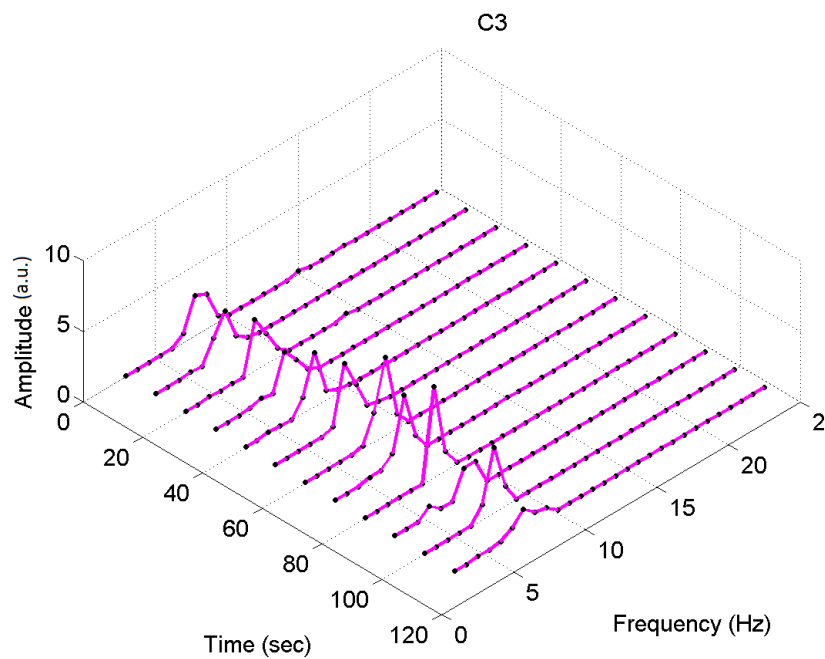
Локальные максимумы на частотно-временной плоскости . СЗ (кружочки) и контралатеральных МТ (звёздочки) и ЭМГ (ромбики) больного на 1 стадии БП по качественной шкале Хен-Яра



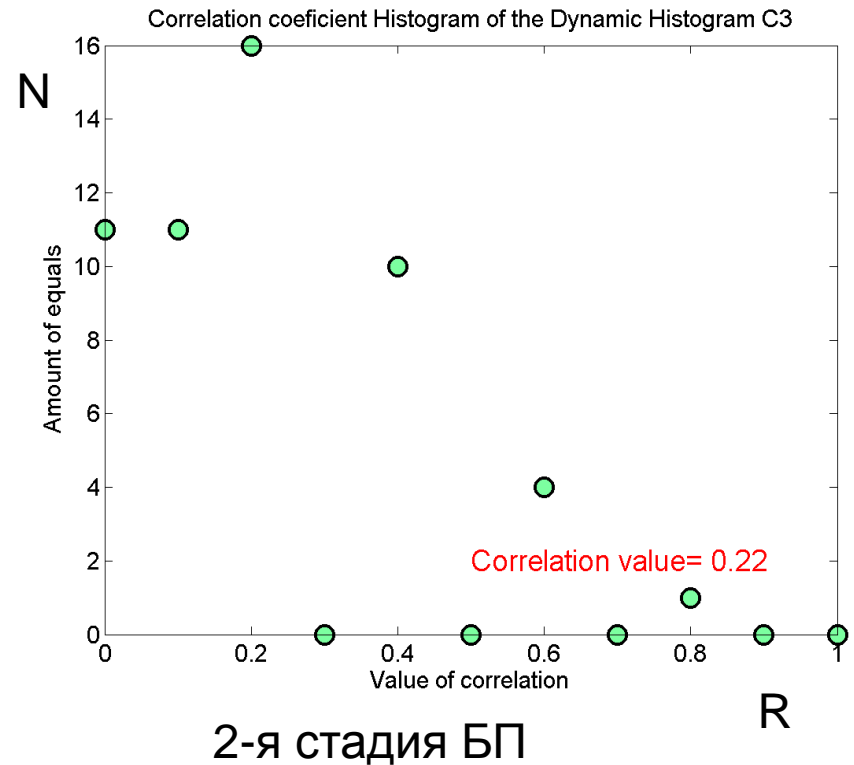
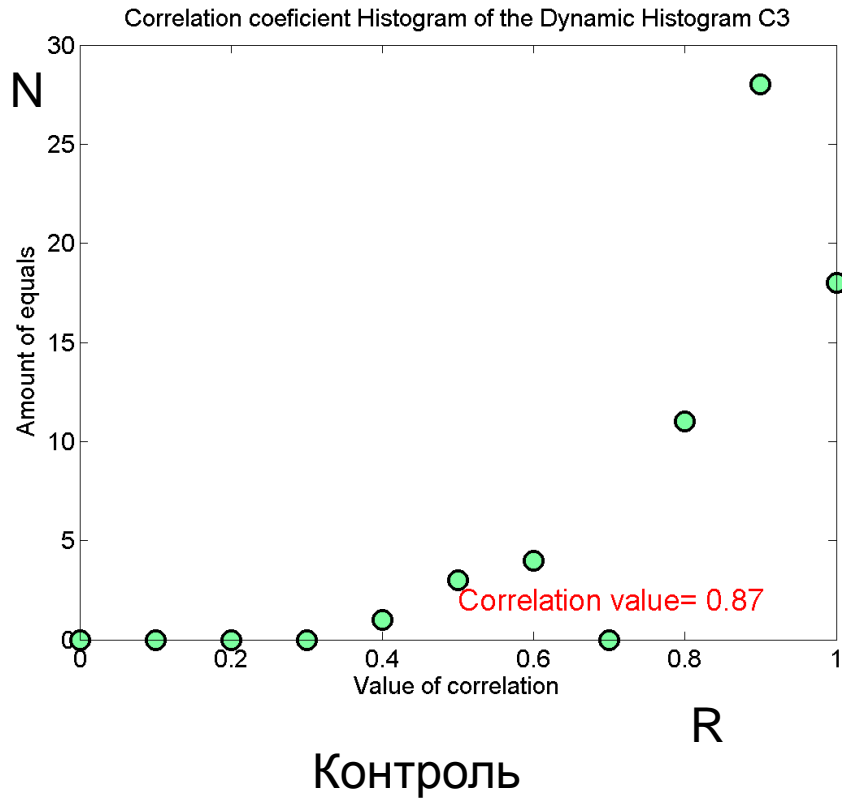
Соответствующие частотные гистограммы локальных максимумов



Гистограммы экстремумов ЭЭГ практически здорового человека и пациента на 1-й стадии БП



Оценка степени дезорганизации доминирующего ритма



Анализ ЭЭГ и МТ, а так же средних корреляций для отведений С3 и С4 и их среднеквадратичных отклонений.

№	Клинический Диагноз	Результат анализа ЭЭГ, МТ	A _θ /A _α		LH/RH	r(C3)/r(C4)	σ(C3)/σ(C4)	R
			C3	C4				
Пациенты								
1	1	1	0.6	0	0.04	0.97	1.25	1.2
2	1	1	0.8	0.6	0.15	0.77	1.23	1.3
3	1	1	0.5	0.95	0.14	0.88	0.89	1.4
4	1	1	0	0	14.3	0.81	1.4	13.3
5	1	?	0	0.3	0.1	0.98	1.03	0.95
6	1	1	0.7	1.7	0.06	1.8	0.76	2.2
7	1	1	0.47	0	0.01	1.38	1.13	1.2
8	1	1	0	0	87.5	0.96	0.95	86.5
9	1	1	0.4	0	20	0.71	1.43	19.0
10	1	1	0	33	2.5	1.16	0.81	33.0
11	1	1	125	1.3	0.002	1.45	1.09	125.0
12	1	1	3	0	80	0.82	1.06	79.1
13	1	1	2.17	70	112	2.4	1.44	131.3
Контроль								
1	0	0	0	0	0.33	0.85	1.76	1.0
2	0	0	0	0	1.7	0.86	1.32	0.8
3	0	0	0	0	1.43	0.97	0.93	0.4
4	0	0	0	0	0.91	1.28	0.83	0.3
5	0	?	0	0	2.5	1.1	1.09	1.5
6	0	0	0	0	1.25	1.04	1.2	0.32
7	0	0	0	0	1	0.95	0.94	0.08
8	0	0	0	0	0.67	1.01	1.3	0.45
9	0	0	0	0	1.2	1.03	0.88	0.23
Абстрактный идеальный испытуемый								
			0	0	1	1	1	0

Сравнение совпадений клинических диагнозов с результатами анализа ЭЭГ и МТ

	Количество людей с клиническим диагнозом, полученным с помощью анализа ЭЭГ	Процент совпадений	Количество людей с клиническим диагнозом, полученным с помощью анализа ЭЭГ, МТ	Процент совпадений
Контроль	16	87%	9	87%
Пациенты на 1-ой стадии	25	83%	18	92%

РЕЗУЛЬТАТЫ И ЗАКЛЮЧЕНИЕ

Обнаружены, по меньшей мере, три признака болезни Паркинсона (БП) в ранней стадии:

1) межполушарная асимметрия частотно-временных характеристик в центральных отведениях моторной зоны коры головного мозга;

2) возникновение ритма ЭЭГ в этих отведениях в частотном диапазоне 4-6 Гц и его связанность с электромиограммами (ЭМГ) и механическим тремором контралатеральных конечностей при дрожательной форме БП;

3) дезорганизация доминирующего ритма.

Спасибо за внимание!